Vyšší odborná škola a Střední zdravotnická škola

MILLS, s. r. o.

DIFERENCIÁLNÍ DIAGNOSTIKA NÁHLÝCH PŘÍHOD BŘIŠNÍCH V AKUTNÍ PÉČI

Diplomovaný zdravotnický záchranář

Vedoucí práce :

MUDr. Jan Novák

Vypracovala :

Kristina Klírová

Čelákovice 2011

Čestné prohlášení

Prohlašuji, že jsem absolventskou práci vypracovala samostatně a všechny použité písemné i jiné informační zdroje jsem řádně ocitovala. Jsem si vědoma, že doslovné kopírování cizích textů v rozsahu větším než je krátká doslovná citace je hrubým porušením autorských práv ve smyslu zákona 121/2000 Sb., je v příloze v rozporu s interním předpisem školy a je důvodem pro nepřipuštění absolventské práce k obhajobě.

V Čelákovicích, 11. května 2011 Kristina Klírová

Poděkování

Ráda bych poděkovala vedoucímu své absolventské práce MUDr. Janu Novákovi za odbornou konzultaci, cenné připomínky a čas, který mi věnoval.

OBSAH

ÚVOD……6

1 CÍLE ABSOLVENTSKÉ PRÁCE……7

1.1 HLAVNÍ CÍL……7

1.2 DÍLČÍ CÍLE……7

2 TEORETICKÁ ČÁST……8

2.1 ANATOMIE DUTINY BŘIŠNÍ……8

2.1.1 Žaludek (gaster, stomachus, ventriculus)……8

2.1.2 Tenké střevo (intestinum tenue)……10

2.1.3 Tlusté střevo (intestinum crassum)……11

2.1.3.1 Slepé střevo (caecum)……12

2.1.3.2 Tračník (colon)……13

2.1.3.3 Konečník (rectum)……14

2.1.4 Slinivka břišní (pancreas)……14

2.1.5 Játra (hepar)……15

2.1.6 Žlučník (vesica fellea) a žlučové cesty……16

2.1.7 Slezina (splen, lien)……17

2.1.8 Ženské pohlavní orgány (organa genitalia feminina)……18

2.2 VYŠETŘENÍ NEMOCNÉHO……19

2.2.1 Anamnéza……19

2.2.2 Základní fyzikální vyšetření……20

2.3 PŘÍZNAKY NÁHLÝCH PŘÍHOD BŘIŠNÍCH……21

2.4 DIFERENCIÁLNÍ DIAGNOSTIKA……24

2.4.1 Diferenciální diagnostika NPB……24

2.5 ROZDĚLENÍ NPB……26

2.5.1 Neúrazové NPB……27

2.5.1.1 Zánětlivé NPB……27

2.5.1.1.1 Appendicitis acuta……27

2.5.1.1.2 Cholecystitis acuta……33

2.5.1.1.3 Pancreatitis acuta……34

2.5.1.1.4 Perforace vředu žaludku a duodena……..35
2.5.1.2 Ileosní NPB……36
2.5.1.2.1 Mechanický ileus……37
2.5.1.2.1.1 Mechanický ileus……38
2.5.1.2.1.2 Volvulus……39
2.5.1.2.1.3 Strangulační ileus……39
2.5.1.2.2 Neurogenní ileus……40
2.5.1.2.2.1 Paralytický ileus……40
2.5.1.2.2.1 Spastický ileus……41
2.5.1.2.2.3 Smíšený ileus……41
2.5.1.2.3 Cévní ileus……42
2.5.1.3 Krvácení do trávicího ústrojí……43
2.5.1.3.1 Krvácení do horní části GIT……43
2.5.1.3.2 Krvácení do dolní části GIT……45
2.5.1.4 NPB gynekologického původu……45
2.5.1.4.1 Mimoděložní těhotenství (graviditas extrauterina)……45
2.5.2 Úrazové NPB……46
2.5.2.1 Úrazové hemoperitoneum……47
2.5.2.2 Poranění jater……48
2.5.2.3 Poranění sleziny……48
3 PRAKTICKÁ ČÁST……50
KAZUISTIKA Č. 1……51
KAZUISTIKA Č. 2……53
KAZUISTIKA Č. 3……55
KAZUISTIKA Č. 4……57
KAZUISTIKA Č. 5……59
4 DISKUZE……61
ZÁVĚR……62
SUMMARY……63
BIBLIOGRAFIE……65

ÚVOD

Téma mé závěrečné absolventské práce je „Diferenciální diagnostika náhlých příhod břišních v akutní péči“. Toto téma jsem si vybrala z důvodu svého několikaletého působení na záchranné službě, kde jsem pracovala jako výjezdová sestra vozů RZP/RLP a současně i jako dispečer operačního střediska ZZS. Z vlastní zkušenosti a i ze zkušeností získaných v praxi během studia se mohu ztotožnit se skutečností, že výjezdy posádek a to zejména RZP (tedy posádek, kde není přítomen lékař) k výzvám typu „bolesti břicha“ spadají do kategorie velmi častých.

Většina náhlých příhod břišních je natolik závažných, rychle progredujících, že mohou při zhoršování celkového stavu pacienta skončit smrtelně a již při krátkodobém diagnostickém zpoždění mohou být provázeny těžkými komplikacemi, které někdy znamenají následky pro celý další život. Představují často nesourodou skupinu chorob, jejichž stoprocentní vymezení pouze na gastrointestinální trakt není vždy reálné. Jednotlivé symptomy vedoucí k úvaze o možnosti náhlé příhody břišní mohou být způsobeny onemocněním různých orgánů a diferenciálně diagnosticky vést k různým závěrům a řešením.

Z tohoto důvodu bude stěžejním cílem mé práce nejen studium nejčastěji se vyskytujících náhlých příhod břišních v akutní péči, ale zejména pak jejich co nejpřesnější diagnostika v rámci možností posádek RZS.

Teoretická část bude zaměřena na stručnou anatomii gastrointestinálního traktu, na problematiku nejčastěji se vyskytujících náhlých příhod břišních v akutní péči, na možnosti diagnostiky v prvotním kontaktu s pacientem.

Praktická část bude zahrnovat získaná data z průběhu stáží na stanovištích RZS vztahujících se k danému tématu.

1 CÍLE ABSOLVENTSKÉ PRÁCE

1.1 Hlavní cíl

- přehlednou metodou zpracovat problematiku nejčastěji se vyskytujících náhlých příhod břišních v akutní péči

1.2 Dílčí cíle

- klást důraz na co nejpřesnější diagnostiku v rámci přednemocniční péče s ohledem na možnosti posádek RZS
- upozornit na možnosti atypického průběhu u vybraných skupin obyvatelstva (děti a staří lidé)
- prezentovat kazuistiky u vybraných pacientů
- studiem podkladů prohloubit a ucelit vlastní znalosti

2 TEORETICKÁ ČÁST

2.1 Anatomie dutiny břišní

Krajina břišní se rozděluje dvěma vodorovnými čarami na epigastrium (nadbřišek), mesogastrium (střední krajina břicha) a hypogastrium (podbřišek). Pokud vedeme vertikálně dvě čáry, které jsou pokračováním čar medioklavikulárních do krajin tříselných, rozdělíme každou z těchto tří břišních krajin na 3 úseky.

- epigastrium zprava doleva na : pravé hypochondrium, epigastrium , levé hypochondrium
- mesogastrium zprava doleva na : pravé mesogastrium, umbilikální (pupeční) krajina, levé mesogastrium
- hypogastrium zprava doleva na : pravé hypogastrium, regio pubica (krajina stydká), levé hypogastrium

2.1.1 Žaludek (gaster, stomachus, ventriculus)

Žaludek je nejširším úsekem trávicí trubice přibližně hruškovitého tvaru, který je z větší části uložen pod levým žeberním obloukem v levém hypochondrium a menší částí zasahuje vpravo od střední čáry do oblasti epigastria. Přední stěna žaludku naléhá na spodní plochu levého jaterního laloku, na levou brániční klenbu a na přední stěnu břišní. Zadní plocha žaludku se klade na bránici, levou ledvinu a nadledvinu, na slinivku břišní a na úpon příčného tračníku. Nejlaterálněji žaludek naléhá na slezinu.

V prázdném nebo mírně naplněném stavu je žaludek předozadně oploštělý vak, na němž můžeme rozlišit přední (paries anterior) a zadní (paries posterior) stěnu. Tyto dvě stěny v sebe přecházejí v konvexní levý okraj (curvatura major) a v pravý okraj konkávní (curvatura minor). [PETROVICKÝ, 2001]

Orální částí navazuje žaludek na jícen v místě zvaném kardie (ostium cardiacum), aborálním koncem přechází do duodena jako tzv. pylorus (ostium pyloricum). Mezi

kardií a pylorem se nacházejí tři hlavní části žaludku. Horní, proti bránici vyklenutý nejširší úsek zvaný fundus (fornix), prostřední oddíl zvaný corpus a následující, na tělo navazující část, končící trvale uzavřeným průchodem do duodena zabezpečené mohutným pylorickým svěračem – pylorus.

Žaludek je poměrně pohyblivý orgán, pevněji upevněný na kardii a na pyloru. Curvatura minor je připojena prostřednictvím malé předstěry (omentum minus) k játrům. Od curvatura major odstupuje velká předstěra (omentum majus), jejíž zadní list přirůstá na příčný tračník.

Stěna žaludku je velmi pružná, 3-4 mm silná, mající charakter obecné stavby dutých orgánů trávicí trubice. Povrch sliznice je rozčleněn na malá políčka, do jejichž dna ústí skupiny žaludečních žláz produkujících hlen, kyselinu chlorovodíkovou, žaludeční lipázy, gastrin, pepsin, lysozym. Druhá vrstva stěny je tvořena podslizničním vazivem, ve kterém probíhají cévní a nervové pleteně. Navazující hladká svalovina žaludku je uspořádána do tří vrstev – zevní podélné, vnitřní cirkulární a do vrstvy šikmé. Celý žaludek obaluje průhledná vazivová blána zvaná serosa (peritoneum).

Žaludek je schopen pojmout 1-2 litry rozmělněné potravy. Po příchodu posledního sousta se kardie uzavře a žaludeční stěna se pevně přimkne k obsahu (žaludeční peristola), kterým postupně prostupuje kyselá žaludeční šťáva. Následují zprvu slabé, postupně sílící pohyby žaludku (peristaltika), vyvolané stahy všech vrstev svaloviny. Peristaltika podporuje promíchávání obsahu žaludku se žaludeční šťávou a další mechanické rozbíjení přijaté potravy. Potrava se tak postupně mění v tekutou tráveninu (chymus). Každá peristaltická vlna žaludku protlačuje malé množství vzniklé tekuté tráveniny polootevřeným pylorem do duodena. Žaludeční šťáva je čirá, silně kyselá tekutina, které se za 24 hodin vytvoří cca 1,5-2 litry. Složky žaludeční šťávy jsou kyselina chlorovodíková, pepsin, žaludeční lipázy, hlen (mucin), chymozin a nejvíce procentuelně zastoupena – voda. [PETROVICKÝ, 2001]

2.1.2 Tenké střevo (intestinum tenue)

Tenké střevo představuje nejdelší úsek trávicího ústrojí. Navazuje na žaludek a ústí do tlustého střeva. U žijících osob dosahuje délky 3-5 metrů. Tenké střevo má tři úseky – první a nejkratší úsek podkovovitého tvaru zvaný dvanáctník (duodenum), dále lačník (jejunum) a kyčelník (ileum). Jejunum a ileum je složeno v četné kličky vyplňující podstatnou část dutiny břišní. Kličky naléhají na přední stěnu břišní a dotýkají se jednotlivých úseků tlustého střeva. Střevní kličky jsou volně zavěšeny na dvojlistu pobřišnice (mesenterium), v němž probíhají cévy a nervy.

Sliznice tenkého střeva je bleděrůžová. Na sliznici se nacházejí, podloženy svaly a vazivem, příčné či šroubovnicové řasy (plicae circulares). Na povrchu sliznice jsou 0,3-1 mm vysoké výběžky zvané klky (villi intestinales) mající za úkol zvětšit vnitřní povrch střeva a tím i resorpční plochu. Do klku vstupují dvě tepny, z nichž jedna se rozpadá na kapilární síť vedoucí pod epitel a uvnitř klku, druhá přechází do žíly, která jde středem klku. V klku začínají rovněž i rozšířené konce mízních kapilár. Mezi klky jsou umístěny trubicovité žlázky (glandulae intestinales), jejichž produktem je střevní šťáva obsahující enzymy ke trávení bílkovin, tuků a sacharidů, včetně produktů natrávení pepsinem a trávicími šťávami slinivky břišní. Podslizniční vrstva se skládá z řídkého vaziva obsahujícího cévní a nervové pleteně. Svalovina tenkého střeva je hladká, s vnitřní vrstvou cirkulární a zevní podélnou. Svalovina zajišťuje pohyb tráveniny, kývavým (segmentačním) pohybem jí promíchává a pohybem peristaltickým traveninu posunuje. Serozní povlak tenkého střeva je průhledná lesklá blána.

Duodenum je nejlépe fixovaný 25-30 cm dlouhý úsek tenkého střeva. Dělí se na pars superior, pars descendens, pars horizontalis a pars ascendens. Pars superior je cca 5 cm dlouhé pokračování za pylorem. Jeho spodní plocha se dotýká hlavy slinivky břišní, horní plocha jater a žlučníku. Pars descendens je 10 cm dlouhá část a promítá se před stopku (hilus) pravé ledviny. V délce přibližně 10 cm za pylorem se v této části nachází Vaterská papila (papilla duodeni major), na které ústí vývod žlučovodu (ductus choledochus) společně s hlavním vývodem slinivky břišní (ductus pancreaticus major). Za Vaterskou papilou v délce 3 cm se nachází Santoriniho papila (papilla duodeni minor), na které ústí přídatný vývod slinivky břišní (ductus pancreaticus accesorius).

Pars horizontalis je umístěna pod slinivkou břišní a před pravým močovodem. Poslední částí duodena je pars ascendens, která vystupuje před aortu a v úrovni druhého bederního obratle ostrým obratem dopředu přechází do jejuna. Stavba stěny duodena odpovídá obecné charakteristice stěny celého tenkého střeva. Jediná odlišnost je v přítomnosti slizničních duodenálních žláz (Brunnerovy žlázy), jejichž sekret se podílí na přeměně pH natráveniny z kyselého na alkalické. [ČIHÁK, 2004]

Jejunum et ileum mají mezi sebou prakticky plynulý přechod, proto lze hovořit o jejunoileu. Jejunoileum je fixováno k zadní stěně břišní duplikaturou pobřišnice (mesenterium). Distální konec ilea vúsťuje v pravé jámě kyčelní do začátku tlustého střeva. Toto ústí je opatřeno chlopní (valvula ileocaecalis – Bauhini), která brání zpětnému pohybu tráveniny.

2.1.3 Tlusté střevo (intestinum crassum)

Tlusté střevo je poslední částí trávicí trubice o délce 1,2-1,5 m, ze začátku široké 5-8 cm a směrem ke konečníku se zužuje. Začíná v pravé jámě kyčelní svou nejširší částí – slepým střevem (caecum), z nějž vybíhá červovitý výběžek (appendix vermiformis). Následně obkružuje kličky tenkého střeva tračníkem (colon), který má část vzestupnou (colon ascendens), příčnou (colon transversum), sestupnou (colon descendens) a esovitou kličku (colon sigmoideum). Posledním úsekem střeva v malé pánvi je konečník (rectum), který vyúsťuje navenek otvorem zvaným řiť (anus).

Tlusté střevo se od tenkého liší barvou, která je v tomto případě našedlá. Na povrchu tlustého střeva jsou 3 bělavé podélné pruhy (taeniae coli) ztluštělé longitudinální svaloviny, jdoucí souvisle podél celého tlustého střeva. Tahem taenií vznikají zevně vyklenuté výpuky (haustra coli). Na volné ploše povrchu střeva poblíže taenií jsou výběžky serózy vyplněné tukovým vazivem (appendices epiploicae).

Sliznice tlustého střeva je bledá až popelavá, nenese klky. Přibližně 1/3 obvodu zaujímají poloměsíčité řasy (plicae semilunares). Ve sliznici jsou četné krypty

(Lieberkühnovy) obsahující pohárkové buňky produkující hlen. Slizniční vazivo obsahuje lymfatické uzlíky, jejichž největší nahromadění nacházíme v apendixu. Svalovina tlustého střeva má vnitřní cirkulární vrstvu a vnější longitudinální.

Tlusté střevo přijímá z tenkého střeva kašovitý až tekutý obsah (chymus), z nějž byly v tenkém střevu vstřebány živiny. Z takto přijmutého obsahu je v tlustém střevu postupně vstřebávána voda a elektrolyty, a obsah je formován ve stolici. Na rozkladu střevního obsahu v tlustém střevu se podílí i kvasné a hnilobné procesy, které jsou způsobeny mikroorganismy.

2.1.3.1 Slepé střevo (caecum)

Slepé střevo vytváří vak v pravé jámě kyčelní. Je dlouhé 6-8 cm a široké 6-7,5 cm. Přibližně 3 cm od vstupu ilea odstupuje ze zadní a mediální části céka červovitý výběžek (appendix vermiformis). Apendix je zpravidla 5-10 cm dlouhý a 0,5-1 cm široký. Stěna apendixu má obdobnou stavbu jako stěna tlustého střeva s bohatým zastoupením lymfatické tkáně ve sliznici a podslizničním vazivu.

Apendix zaujímá vůči céku individuálně různé polohy :

- positio pelvina (asi 40%) – apendix leží mediálně od céka a přebíhá m. psoas major do malé pánve
- positio retrocaecalis (30%) – apendix je zasunutý za cékem
- positio ileocaecalis (cca 15%) – apendix směřuje ke konci ilea
- positio laterocaecalis (cca 2-16%) – apendix se nachází mezi cékem nebo boční stěnou břišní, volným koncem míří vzhůru
- positio subcaecalis (2-12%) – je obdobou positio pelvina, avšak celý apendix je pod cékem a nesahá do malé pánve
- positio praecaecalis (vzácně) – apendix je před cékem, mezi ním a přední břišní stěnou

2.1.3.2 Tračník (colon)

Tračník pokračuje z céka, svými úseky obtáčí kličky tenkého střeva a přechází do malé pánve v konečník.

Tračník vzestupný (colon ascendens) je dlouhý 12-16 cm, navazuje na cékum a po pravé straně dutiny břišní míří kraniálním směrem pod játra. Dotýká se zadní stěny dutiny břišní, s kterou srůstá. Vzestupný tračník přechází v příčný tračník v pravém (jaterním) ohbí (flexura coli dextra, s. hepatica), které vytváří otisk na spodní ploše pravého jaterního laloku a na přední ploše pravé ledviny. [ČIHÁK, 2004]

Příčný tračník (colon transversum) je dlouhý 50-60 cm a v dutině břišní zaujímá nekonstantní polohu. Kraniálně se stýká s játry a žlučníkem na pravé straně, se žaludkem a slezinou na straně levé, kaudálně s kličkami tenkého střeva. Svou ventrální částí je v kontaktu s přední stěnou břišní, dorsální částí s duodenem a pankreatem. Místem přechodu příčného tračníku v tračník sestupný je levé (slezinné) ohbí (flexura coli sinistra, s. lienalis). Levé ohbí je uloženo pod slezinou a naléhá na dolní polovinu levé ledviny. [PETROVICKÝ, 2001]

Tračník sestupný (colon descendens) při délce 20-30 cm sestupuje kaudálně při levém okraji břišní dutiny, od levého ohbí do levé jámy kyčelní, kde přechází v esovitou kličku. Svou dorzální částí se stýká se symetrickými útvary jako vzestupný tračník na pravé straně.

Esovitá klička (colon sigmoideum) je nejužším oddílem tlustého střeva v délce 30-40 cm. Navazuje na sestupný tračník v levé jámě kyčelní, pokračuje přes okraj malé pánve před křížovou kost, kde v úrovni hranice druhého a třetího křížového obratle přechází v konečník.

2.1.3.3 Konečník (rectum)

Konečník je posledním úsekem střeva dlouhým 12-16 cm, bez náplně širokým přibližně 4 cm, ústícím navenek v otvor zvaným řiť (anus). Konečník při náplni je z předozadního pohledu trojitě bočně zakřiven a při pohledu ze strany dvojitě esovitě zakřiven předozadně. Boční zakřivení rekta je dáno vkleslinou na jeho pravém boku, v místě nápadné slizniční řasy (Kohlrauschova řasa). Proti této vkleslině se konečník vyklenuje doleva, nad a pod vkleslinou doprava. Předozadní zakřivení je dvojí. Prvé kraniální sleduje rovnoběžně zakřivení křížové kosti a kostrče, druhé kaudální a kratší ohýbá rektum při hrotu kostrče směrem dozadu k análnímu otvoru. Rektum má dvě hlavní části. Kraniální 10-12 cm dlouhou část zvanou ampulla recti a kaudální 2,5-3,5 cm dlouhou část – canalis analis. [ČIHÁK, 2004]

Barva a vzhled sliznice rekta je obdobná jako v tračníku. V ampulla recti od bočních stěn vyvstávají příčné poloměsíčité řasy (plicae transversales recti), které jsou obvykle tři – horní a dolní řasa, a svalovinou zesílená řasa prostřední (Kohlrauschova). V canalis analis se nacházejí v počtu 6-10 podélné řasy (columnae anales). Svalovina rekta v oblasti análního kanálu formuje vnitřní svěrač (m. sphincter ani internus) z hladkého svalstva. Zvenčí je vnitřní svěrač obemknut svěračem zevním (m. sphincter ani externus) tvořeným příčně pruhovanou svalovinou.

2.1.4 Slinivka břišní (pancreas)

Slinivka břišní je drobná laločnatá žláza šedorůžového zbarvení. Je uložena za žaludkem a táhne se napříč po zadní stěně břišní od duodena doleva ke slezině. V dospělosti je dlouhá 12-16 cm a má hmotnost 60-90 gramů.

Na slinivce břišní rozlišujeme hlavu, tělo a ocas. Hlava (caput pancreatis) je předozadně oploštělá část uložená v ohbí duodena před tělem druhého lumbálního obratle. Tělo (corpus pancreatis) je užší částí než hlava, táhne se doleva přes břišní aortu a dosahuje až k levé ledvině. Poslední částí je ocas (cauda pancreatis), ten jako protažený výběžek těla dosahuje až ke slezině. [ČIHÁK, 2004]

Slinivka břišní má složku exokrinní a endokrinní. Exokrinní složka (pars exocrina pancreatis) produkuje sekret s trávicími enzymy, který je vylučován do duodena. Je tvořena lalůčky, které jsou složeny ze žlazových acinů tvořených serózními buňkami. Z acinů ústí vývody, postupně zesilující a vstupující do hlavních vývodů pankreatu. Hlavním vývodem pankreatu, který prochází celou žlázou a ústí na papilla duodeni major je ductus pancreaticus. Přídatný vývod, který se sbírá pouze z hlavy pankreatu a ústí na papilla duodeni minor je ductus pancreaticus accessorius. Endokrinní složka (pars endocrina pancreatis) je tvořena přibližně jedním milionem Langerhansových ostrůvků, které jsou roztroušeny v exokrinní tkáni a produkují hormony. Hormony pankreatu jsou zejména insulin a glukagon ovlivňující hladinu cukru v krvi.

2.1.5 Játra (hepar)

Játra jsou největší žlázou lidského těla. Jsou uložena pod pravou brániční klenbou a z části zasahují i do levé klenby brániční. Jejich hmotnost se pohybuje od 1-2 kg. Zdravá játra mají hnědočervené zbarvení. Hmota jater je relativně křehká, tím pádem snadno dochází k natržení tkáně při nárazech a otřesech, spojeném s masivním, život ohrožujícím krvácením.

Povrch jater je kryt serozní blánou – viscerálním peritoneem. Játra jsou fixována k bránici závěsným aparátem, který je složen z pevného srůstu horní plochy jater s bránicí a dále pomocí dvou závěsných vazů. Na přední ploše jater můžeme odlišit ligamentum teres hepatis, které vychází z ligamentum falciforme hepatis a fixuje játra k přední stěně břišní. Ze spodní plochy jater v oblasti jaterní brány (porta hepatis) vybíhá ligamentum hepatoduodenale. Ligamentum nemá fixační význam, avšak v něm probíhají tři velmi důležité struktury, vlastní jaterní tepna (arteria hepatica propria), žlučovod (ductus choledochus) a portální žíla (vena portae). [ČIHÁK, 2004]

Z anatomického hlediska játra dělíme na 4 jaterní laloky (lobi hepatis). Největší, pravý lalok (lobus dexter) a menší, plochý levý lalok (lobus sinister). Mezi pravým a

levým lalokem se vpředu uprostřed nachází zaobleně čtverhranný lalok (lobus quadratus) a uprostřed vzadu oválný lalok (lobus caudatus).

Jaterní parenchym je tvořen jaterními buňkami (hepatocyty). Jaterní buňky jsou uspořádány v pravidelných trámcích, které tvoří základní stavební jednotky jater, tzv. jaterní lalůčky. Játra mají dvojí cévní zásobení. Kromě jaterní tepny přitéká krev do jater rovněž vrátnicovou žílou (vena portae), ta přivádí krev z oblasti tenkého i tlustého střeva a sleziny. Tato krev je bohatá na vstřebané živiny. V jaterním lalůčku spolu vždy běží konečný úsek portální žíly, jaterní tepny a začínající žlučovod. Krev zde protéká tzv. sinusoidami kolem jaterních buněk a je odváděna žilním systémem do jaterních žil, které ústí do dolní duté žíly.

Játra mají celou řadu funkcí. Tvoří žluč, jejíž žlučové kyseliny emulgují tuky a tím napomáhají jejich trávení. Zároveň do žluči játra předávají řadu nežádoucích látek jako odpad. Jsou schopné detoxikace mnohých látek, fagocytózy bakterií a virů, likvidují přestárlé krvinky a pozměněné tělní buňky. Obsahují zásobu energie ve formě živočišného škrobu glykogenu, zásobu železa a některých vitamínů. Jsou centrem syntézy řady důležitých látek, například močoviny. Ovlivňují proces srážení krve tím, že tvoří srážecí faktory a skladují vitamín K. Svou schopností aktivovat či inaktivovat některé hormony, játra vstupují i do regulačních pochodů v organismu.

2.1.6 Žlučník (vesica fellea) a žlučové cesty

Žlučník je vak hruškovitého tvaru o délce 8-12 cm a šířce 4-5 cm. Je uložen v jamce na spodní ploše jater.

Žluč odtéká z pravého jaterního laloku pravým (ductus hepaticus dexter) a z levého laloku levým (ductus hepaticus sinister) žlučovodem. Oba žlučovody vznikly postupným spojováním menších jaterních žlučovodů. Po opuštění jater se pravý a levý žlučovod sbíhá ve společný vývod jaterní (ductus hepaticus communis), ke kterému se připojuje vývod žlučníku (ductus cysticus). Spojením společného jaterního vývodu a

vývodu žlučníku vzniká žlučovod (ductus choledochus), který ústí společně s vývodem pankreatu na papilla duodeni major. [PETROVICKÝ, 2001]

Žlučník pojme 50-60 ml jaterní žluči. Žluč (fel) má žlutozelenou barvu. Obsahem žluči je voda, žlučová barviva, žlučové kyseliny a jejich soli, velké množství bikarbonátu, který žluči uděluje silně zásaditou reakci přispívající k neutralizaci kyselé tráveniny v duodenu. Žluč rozbíjí tukové kapénky tráveniny na mikročástice (tzv. emulgace) a zároveň je nezbytná pro vstřebávání mastných kyselin uvolněných v procesu trávení.

2.1.7 Slezina (splen, lien)

Slezina je orgán individuálně proměnlivé velikosti, jelikož rozměry sleziny se mohou za různých funkčních, ale především za patologických stavů značně lišit. Za normálních okolností je dlouhá 10-13 cm, široká 6-8 cm a silná 4 cm. Hmotnost závisí na stupni náplně krví, pohybuje se mezi 120-160 gramy. Slezina je fialově červeného zbarvení, je měkká a při svém zvětšení velmi křehká.

Slezina je uložena v levé brániční klenbě, nalevo od žaludku. Slezina má na svém povrchu peritoneální potah (tunica serosa), který je pevně srostlý s vlastním pouzdrem sleziny (tunica fibrosa). Z pouzdra sleziny vybíhají do jejího nitra vazivové trabekuly členící vnitřek sleziny na husté stroma. Oka tohoto stroma jsou vyplněna dření (pulpa splenica). Dřeň neboli pulpa se dělí na červenou (pulpa rubra) a bílou (pulpa alba). Červená pulpa je složena z kapilár, z poškozených i nepoškozených erytrocytů a z různých typů bílých krvinek. Bílá pulpa vytváří uzlíky lymfocytů, plazmatických buněk a dalších typů bílých krvinek.

Funkce sleziny jsou rozmanité. Slouží jako rezervoár červených krvinek a krevních destiček, podílí se na destrukci starých a poškozených krevních elementů, udržuje stálost vnitřního prostředí a uplatňuje se v imunitních procesech organismu. Během nitroděložního života se ve slezině fyziologicky odehrává krvetvorba (hematopoéza).

2.1.8 Ženské pohlavní orgány (organa genitalia feminina)

Ženské pohlavní orgány rozdělujeme na vnitřní, ke kterým patří vaječníky, vejcovody, děloha a pochva.

Ženské zevní pohlavní orgány reprezentují velké a malé stydké pysky, poševní předsíň, klitoris a vestibulární žlázy.

Vaječník (ovarium) je párový orgán tvaru ovoidu o hmotnosti 14-17 gramů, jeho velikost a tvar kolísají vzhledem k funkčnímu stavu a věku. Vaječníky se nacházejí v dolní části břišní dutiny po obou stranách dělohy. Funkčně vaječníky produkují hormony (především estrogen a progesteron) a během každého reprodukčního cyklu v nich zraje zárodečná buňka – vajíčko (oocyt).

Vejcovod (tuba uterina) je párový trubicovitý orgán, který se svým laterálním koncem otevírá do dutiny peritoneální a mediálním koncem navazuje na dutinu děložní. Je přibližně 10-15 cm dlouhý a 5 mm široký. Úkolem vejcovodu je dopravit uvolněné vajíčko z vaječníku do dělohy. Děje se tak pomocí kmitajících řasinek, které jsou součástí vnitřní stěny vejcovodu.

Děloha (uterus) je dutý svalnatý orgán, v němž probíhá vývoj zárodku až do porodu. Je uložena ve středu malé pánve mezi močovým měchýřem a rektem. Velikost a hmotnost dělohy je značně proměnlivá, závisí na funkčním stavu orgánu. Děloha se skládá z těla (corpus uteri) a z hrdla děložního (cervix uteri). Hrdlo má válcovitý tvar a vyčnívá do pochvy jako čípek. Mezi tělem a hrdlem děložním se nachází zúžený úsek (isthmus uteri). Stěna dělohy je tvořena třemi vrstvami. Vnitřní vrstvu reprezentuje děložní sliznice (endometrium), která prochází změnami během menstruačního cyklu a slouží k uhnízdění oplozeného vajíčka. Následující svalová vrstva (myometrium) hraje důležitou roli při porodu, kdy svými kontrakcemi vede k vypuzení plodu. Poslední vrstva (perimetrium) slouží k fixaci dělohy.

Pochva (vagina) spojuje dělohu se zevními pohlavními orgány, je orgánem kopulačním, při menstruaci odvádí menstruační krev a při porodu tvoří měkké porodní cesty.

2.2 Vyšetření nemocného

V rámci přednemocniční péče musíme velmi často počítat s omezeným přístupem k informacím. Důvodů je celá řada. Celkový zhoršující se stav nemocného, minimální či nulová spolupráce, neschopnost adekvátně popsat své obtíže, rozrušenost, dětský věk a v neposlední řadě i časová tíseň. Na základě sběru anamnestických dat v terénu a s použitím základních fyzikálních vyšetřovacích metod se musíme pokusit stanovit co nejpřesnější diagnostickou rozvahu a na jejím základě realizovat optimální léčbu a transport do vhodného zdravotnického zařízení.

2.2.1 Anamnéza

Získávání anamnézy je neoddělitelnou součástí práce zdravotnického pracovníka. Cílenými dotazy sbíráme informace o zdravotním stavu nemocného od narození až do současné doby. Anamnéza má několik ustálených částí a je potřeba zaznamenat všechny údaje, které nám nemocný nebo rodina sdělí. Děje se tak formou přímé anamnézy v rámci rozhovoru lékaře s pacientem a nebo v rámci nepřímé anamnézy, kdy jsou důležité údaje získávány od doprovázejících osob.

U pacientů s bolestmi břicha se zejména zaměříme na možnost výskytu chorob orgánů dutiny břišní (vředová choroba gastroduodena, výskyt žlučových konkrementů atd.), na celkový životní styl (abusus alkoholu, nikotinu), na problémy doprovázející požití potravy či časový úsek ve vztahu k jídlu, kdy bolest začala.

2.2.2 Základní fyzikální vyšetření

Mezi základní fyzikální vyšetření řadíme pohled (inspekci), pohmat (palpaci), poklep (perkusi), poslech (auskultaci) a zhodnocení čichových vjemů. Fyzikální vyšetření se provádí pouze s pomocí vlastních smyslů, eventuelně za pomoci jednoduchých pomůcek (například fonendoskopu). Při vyšetření břicha nemocného ukládáme do polohy vleže na zádech s podloženou hlavou a pokrčenými koleny.

Pohledem (inspekcí) hodnotíme všechny zrakem patrné změny. Pro kvalitu vyšetření je důležité vhodné osvětlení obnažené vyšetřované části těla. Zaměříme se na celkový vzhled pacienta, kolorit kůže, na možný výskyt a původ jizev vyšetřované oblasti, na tvarové změny břicha (vzedmuté, ohraničené vyklenutí), průběh dechové vlny.

Pohmatem (palpací) zjišťujeme citlivost vyšetřované oblasti. Hodnotíme teplotu, vlhkost kůže a kožní turgor, možné rezistence, tvar, konzistenci a pohyblivost podkožně uložených útvarů. Všímáme si možného stažení břišních svalů. Na pacienta přikládáme pokud možno ruce suché a teplé, vyšetřujeme v klidu a šetrně klouzavými pohyby.

Poklepem (perkusí) hodnotíme charakter tkání uložených pod povrchem těla, ať již k určení hranic dvou prostředí odlišných vlastností, nebo k identifikaci charakteru zvuku značícího probíhající patologický proces. Využíváme nepřímého poklepu, při kterém přiložíme třetí prst levé ruky na vyšetřovanou oblast a třetím prstem pravé ruky udeříme do prostředního článku přiloženého prstu. Normální poklep nad celým břichem se označuje jako poklep bubínkový. Vysoký bubínkový tón vyklepeme nad kličkou roztaženou plynem, temný zvuk bude v případě poklepu nad parenchymatózním orgánem, nádorem či střevem s obsahem. Pokud je při poklepu pociťována bolestivost, může se jednat o známku dráždění pobřišnice (tzv. Pleniesovo znamení). [PAVROVSKÝ, 1981]

Poslechem (auskultací) hodnotíme zvukové fenomény vznikající v důsledku činnosti některých orgánů (srdce, plic a střev). Používáme metodu přímou (vlastním uchem) nebo nepřímou za použití pomůcek (fonendoskop). Při poslechu dutiny břišní u

zdravého jedince slyšíme klidný, tichý a nepravidelný pohyb střevních kliček. Pokud je ve střevech mechanická překážka, jsou slyšitelné silné, pravidelně se opakující střevní zvuky. K vymizení zvuků dochází při střevní paréze vlivem obrny vegetativní inervace.

Čichem můžeme odhalit pach acetonu při diabetické ketoacidóze, pach z úst při jaterním selhání, požití alkoholu apod..

K základním fyzikálním vyšetřovacím metodám patří i vyšetření přes konečník (per rectum), které však nespadá do kompetence zdravotnického záchranáře.

2.3 Příznaky náhlých příhod břišních

Náhlé příhody břišní (dále jen NPB) se projevují subjektivními (vnímány pacientem) a objektivními (zjištěné na pacientovi při fyzikálním vyšetření) celkovými a místními příznaky.

Bolest

Bolest je nejčastějším a nejdůležitějším příznakem. Břišní orgány jsou zásobeny dvěma druhy citlivých nervů. Z vnitřností a viscerální pobřišnice vycházejí vlákna vegetativní nervové soustavy způsobující tzv. viscerální bolest, oproti tomu z břišní stěny včetně parietální pobřišnice a úponu mezenteria odstupují vlákna centrální nervové soustavy způsobující tzv. somatickou bolest.

Hlavní příčinou viscerální (orgánové, splanchnické) bolesti je náhlé velké zvýšení tlaku v dutých orgánech, jejich roztažení, nebo zvýšení napětí pouzdra parenchymových orgánů. Obvykle se jedná o dráždění daného orgánu zánětem. Viscerální bolest nemá přesnou lokalizaci a nebo může být lokalizována v místě původního uložení orgánu v embryonálním základu jedince. Viscerální bolesti dutých orgánů, zejména střeva, bývají zpravidla charakterizovány kolikami, tj. záchvaty zesilujících se a zase mizejících bolestí. Kromě zmíněných zánětů jsou nejčastějším

zdrojem této bolesti ileózní stavy, akutní uzávěr žlučových a močových cest, ruptura jater a sleziny, torze vaječníků.

Somatická bolest vzniká drážděním nástěnné pobřišnice nebo úponu mezenteria. Zdrojem dráždění jsou toxické látky nebo látky mající odlišný osmotický tlak a pH, kterými jsou střevní obsah, krev a hnis.

Při setkání s viscerálním typem bolesti nám pacient bude ukazovat větší oblast břicha. Tato situace je dána skutečností, že vegetativní nervy nemají v mozku dané orgánové uspořádání a bolest tak odpovídá dráždění určitého segmentu. Oproti viscerální má somatická bolest přesnou lokalizaci, pacient tak sám dokáže určit místo maximální bolestivosti. U somatické bolesti pacient podvědomě vyhledává neměnnou polohu. Při viscerální bolesti k takové úlevě nedochází. Pacient se snaží zaujmout polohu, ve které by byla bolest co nejmenší a proto je neklidný.

Nechutenství

S nechutenstvím jsou často spojeny choroby žaludku a střev (karcinomy, výskyt peptického vředu) a rozsáhlé těžké infekce břišních orgánů.

Nevolnost a zvracení

Typický příznak, který provází většinu NPB. Pocit nevolnosti (nauzea) je pocit na zvracení, který většinou předchází vlastnímu zvracení (emesis). Při zvracení je obsah žaludku a eventuelně i obsah tenkého střeva vypuzován rychlými stahy břišních svalů a bránice. Akutní zvracení provázející bolesti břicha je přítomno při dráždění peritonea, při onemocnění žlučových cest a pankreatu, při akutní apendicitidě a gastroenteritidě. Přítomnost krve nebo „kávové sedliny“ ve zvratcích poukazuje na krvácení do horní části trávicího traktu. Zvratky s fekulentním zápachem nebo přímo zvracení střevního obsahu (miserere) ukazují na střevní obstrukci, peritonitidu s ileem či ischémii střeva.

Při zvracení je nutné posuzovat množství zvratků, jejich vzhled, zápach, příměs (krev, žluč, střevní obsah s příměsí stolice). Zvracení může vést k rychlému rozvoji řady

komplikací, mezi které patří dehydratace, hypokalémie, rozvrat vnitřního prostředí (metabolická alkalóza) a aspirace zvratků.

Škytavka

Škytavka (singultus) je mimovolní reflexní děj spočívající v křeči bránice a v prudkém vdechu se současným uzávěrem hlasivek. Tato souhra mechanismů vede k akustickému fenoménu – škytnutí. Mezi závažnější příčiny způsobující škytavku patří patologické stavy v dutině břišní. Jedná se o dráždění bránice krví, hnisem, žaludečním obsahem, vzduchem, ileózní stav, choroby pankreatu, rozpětí žaludku, abscesy, karcinomy a metastatické procesy v oblasti jater.

Poruchy močení

S poruchami močení se setkáme u zánětlivých procesů vývodných močových cest, u renální koliky. Projevem je časté (polakisurie), bolestivé (strangurie) a obtížné (dysurie) močení.

Zástava odchodu plynů a stolice

Vyskytuje se téměř u všech NPB. Příčinou může být reflexní zástava u stavů, kdy dochází k dráždění peritonea. Dalším důvodem zástavy je střevní neprůchodnost v momentě ochrnutí střevních kliček. Musíme však mít na paměti, že v případě vysoko uložené obstrukce u střevní neprůchodnosti mohou naopak plyny a stolice odcházet.

Tepová frekvence, dech, teplota

Na začátku NPB je tepová frekvence obvykle normální. Rychlý vzestup tepové frekvence svědčí pro krvácení. Pokles tepové frekvence se vyskytuje u žlučové peritonitidy. Typický bývá růst tepové frekvence u zánětlivých NPB.

Změny frekvence a hloubky dechu se vyskytují především z důvodu bolesti. Dech je zrychlený (tachypnoe) a převažuje kostální typ dýchání.

Pro NPB jsou charakteristické subfebrilie (37 – 37,9°C).

2.4 Diferenciální diagnostika

Uspořádáním subjektivních pocitů a objektivních nálezů konkrétního jedince se snažíme o co nejpřesnější stanovení diagnózy, která by měla být směrnicí pro naše další počínání. I záchranář musí pracovat s vědomím toho, že každá diagnóza zůstává diagnózou diferenciální, proto po dobu péče o pacienta musí jednotlivé symptomy stále hodnotit, zvažovat a diferencovat. Cílem diferenciální diagnostiky je ukázat, které choroby se mohou projevovat určitým příznakem.

2.4.1 Diferenciální diagnostika NPB

NPB jsou onemocnění vyznačující se náhlým vznikem obvykle z pocitu plného zdraví, svým rychlým průběhem a vysokou závažností často ohrožují na životě postiženého. Základem pro správnou diagnostiku je znalost a představa anatomie v dutině břišní.

Bolesti v pravém horním kvadrantu břicha

Z anatomického hlediska je oblast zaujímána játry, žlučníkem, žlučovody, jaterním ohbím tračníku, duodenem a hlavou pankreatu. Ostatní struktury způsobující případnou bolest a na něž je rovněž nutno pomyslet jsou kůže, fascie, břišní svaly, hrudní a bederní páteř, žebra.

Bolest v pravém horním kvadrantu je obvykle vyvolána zánětlivým procesem, traumatem či akutním infarktem myokardu (při postižení zadní stěny srdečního svalu).

Nejčastější příčinou bolestí břišních orgánů této anatomické oblasti, s kterými se včetně traumatického postižení můžeme v přednemocniční péči setkat, jsou záněty. V případě jater můžeme uvažovat o průběhu virového zánětu, žlučník může být ve stavu akutní cholecystitidy a žlučové vývody mohou být napadeny cholangitidou, pankreas akutní pankreatitidou. V tračníku může probíhat zánět divertiklu nebo granulomatózní kolitida, vlivem atypického průběhu červa – retrocékální apendicitida.

Dalším možným zdrojem bolesti, s kterým se v rámci přednemocniční péče můžeme setkat je perforace duodenálního vředu.

Bolesti v levém horním kvadrantu břicha

Anatomické struktury této oblasti bychom si mohli rozdělit do 3 vrstev. První vrstvu tvořící kůže, břišní stěna a žebra, druhou vrstvu tvořenou slezinou, tračníkem a žaludkem, a konečně třetí vrstva obsahující pankreas, levou nadledvinu a ledvinu, aortu a páteř.

V rámci přednemocniční péče se v případě sleziny můžeme setkat s její bolestivostí z důvodu ruptury při traumatickém postižení. Příčinou bolestí žaludku je jeho akutní rozpětí plynem v důsledku akutní gastritidy, nebo při stenóze pyloru. Tračník bývá postižen akutní divertikulitidou, v úvahu však přichází i mezenterický infarkt tračníku, perforující nebo naopak konstrikční karcinom, neměli bychom opomenout ani možné nahromadění plynu. Pankreas může propagovat bolest vlivem akutní pankreatitidy. [COLLINS, 2007]

Ze struktur třetí vrstvy nás nejvíce bude v akutní péči zajímat ledvina. Ledvina může vyvolávat bolest v levém horním kvadrantu z důvodu svého infarktu, díky obstrukci konkrementy a při akutní pyelonefritidě. Závěrem nelze opomenout ani aortu, jejíž disekující nebo aterosklerotické aneuryzma, zvláště způsobuje-li okluzi tepny vyživující některou strukturu této oblasti, zapřičiňuje rovněž bolest v levém horním kvadrantu.

Bolesti v pravém dolním kvadrantu břicha

Většina akutních bolestí v tomto kvadrantu je považována za akutní apendicitidu. Připomenutím anatomické skladby této oblasti však můžeme diferenciálně diagnosticky uvažovat i o dalších možných zdrojích bolesti a vyvarovat se tak diagnostickému klišé. Pod kůží a břišní stěnou je uloženo terminální ileum, cékum, apendix a Meckelův divertikl. V následující vrstvě nacházíme pravý močovod, pravý vaječník a vejcovod u žen. Nejhlouběji jsou uloženy páteř a terminální část aorty.

Nejčastějším zdrojem bolesti, s kterým se v rámci přednemocniční péče setkáme je akutní apendicitida. Bolest vycházející z céka může být způsobená akutní divertikulitidou, ulcerózní kolitidou, karcinomem nebo nahromaděním tuhé stolice (skybala). Meckelův divertikl (vrozená výchlipka vyskytující se u některých osob na tenkém střevu jako zbytek embryonální tkáně) může být zdrojem zánětu. Pravý močovod působí bolest v důsledku obstrukce konkrementem. Zdrojem bolestí v pravém dolním kvadrantu u žen bývá akutní zánět pravostranných adnex (vaječník, vejcovod), vaječníková cysta, která se může přetočit na své stopce nebo prasknout a velmi nebezpečné mimoděložní těhotenství.

Bolesti v levém dolním kvadrantu břicha

Pod kůží a břišní stěnou nacházíme ve druhé vrstvě sigmoidální část tračníku, omentum a část tenkého střeva. V následující vrstvě je levý močovod, levý vaječník a vejcovod u žen. Nejhlouběji se nachází aorta, pánev a páteř.

Tenké střevo může propagovat bolest v důsledku zánětlivého procesu, adhezí a volvulusu způsobujících střevní neprůchodnost. Příčina bolestí vycházející ze sigmoidea je nejčastěji způsobená akutní divertikulitidou sigmoidea, granulomatózní kolitidou nebo karcinomem způsobujícím perforaci nebo obstrukci tračníku. Levostranný močovod a levostranná děložní adnexa mají stejný původ bolesti jako na pravé straně (viz výše). [COLLINS, 2007]

2.5 Rozdělení NPB

NPB dělíme na dvě základní skupiny – neúrazové a úrazové. Další členění je zaznamenáno ve schématu.

Neúrazové

1. **zánětlivé**

- ***omezené na orgán (zánět apendixu, žlučníku, pankreatu, atd.)***
- ***s přechodem do blízkého okolí (akutní peritonitis , infiltrát, absces)***
- ***difusní záněty pobřišnice***

2. **ileosní**
    - ***ileus mechanický***
    - ***ileus neurogenní***
    - ***ileus cévní***
3. **krvácení do trávicího ústrojí**
4. **náhlé příhody břišní gynekologického původu**

Úrazové

1. **perforace gastrointestinálního traktu**
2. **hemoperitoneum**
3. **smíšená forma (hemoperitoneum a perforace gastrointestinálního traktu)**

2.5.1 Neúrazové NPB

2.5.1.1 Zánětlivé NPB

Nejčastěji se v rámci přednemocniční péče setkáváme s akutním zánětem apendixu (appendicitis acuta), s akutním zánětem žlučníku (cholecystitis acuta), slinivky břišní (pancreatitis acuta) a s perforací vředu žaludku a duodena.

2.5.1.1.1 Appendicitis acuta

Ve vyspělých zemích patří mezi vůbec nejčastější NPB. Postihuje přibližně 8-10% populace s výskytem ve všech věkových skupinách. V některých případech má onemocnění chronický ráz, kdy nemoc může probíhat několik týdnů až měsíců a střídavě ustupovat a navracet se. Jasná příčina vzniku zánětu není dosud známa.

Uvažuje se o vlivu některých faktorů, kterými jsou : nahromadění stolice v apendixu, zaklínění části nestravitelné potravy, přítomnost cizopasných červů, snížení obranyschopnosti a následné infekci střevními mikroby.

Z patologického hlediska se nejčastěji vyskytuje zánět sliznice (appendicitis catarhalis), flegmonózní zánět stěny prostupující celou stěnu apendixu (appendicitis phlegmonosa) a zánět gangrenózní (appendicitis gangrenosa), který je ve většině případů doprovázen perforací stěny apendixu (appendicitis perforans). [ŠVÁB, 2007]

Při klasickém obrazu akutní apendicitidy je v počátku onemocnění popisován pocit dyskomfortu v břiše. Jedná se o několik hodin trvající tlak ve středním nadbřišku provázený nauzeou, popřípadě i se zvracením. Během hodin bolest migruje do pravého podbřišku. Bolest se zhoršuje při kašli a fyzické aktivitě. Mezi těmito údobími může dojít k přechodnému zlepšení stavu. Dochází k pocitu nadýmání, k zástavě odchodu stolice a plynů nebo naopak ve vyjímečných případech paradoxně k průjmu. Nemocný bude volit atypický způsob chůze (antalgická chůze), vzniklý snahou vyhnout se bolesti. Tepová frekvence bude zvýšená, zároveň bude mírně zvýšená i tělesná teplota (bude se pohybovat v pásmu subfebrílie). Pokud by teplota přesáhla 38,5°C, uvažujeme o zánětu apendixu s hrozbou difuzního zánětu pobřišnice.

Při prvotním kontaktu s nemocným můžeme na základě fyzikálního vyšetření odhalit další příznaky. Bolestivost v pravém podbřišku promítající se v McBurneyův bod (bod na přední stěně břišní, v jedné třetině na spojnici předního trnu kosti kyčelní a pupku) nebo Lanzův bod (bod na přední stěně břišní, v jedné třetině na spojnici pravého a levého trnu kosti kyčelní). V krátké době se objevují známky peritoneálního dráždění. Blumbergovo znamení – lehký a pomalý tlak v místě apendixu vyvolá jen mírnou bolest, rychlé povolení pak bolest velmi výraznou. Pleniesovo znamení – při poklepu na pravý podbřišek je pociťována bolest. Rovsingovo znamení – při palpaci na protilehlé straně se objeví bolest v pravém podbřišku. Při rozšíření zánětu na pobřišnici se objevuje typické obranné stažení svalů břišní stěny – defense musculaire.

Klinické projevy onemocnění jsou velmi bohaté. Vedle typických příznaků onemocnění se vyskytují i obrazy netypické, které jsou dávány do souvislosti s atypickou polohou červu. Rozlišujeme tak appendicitis retrocoecalis, appendicitis laterocoecalis, appendicitis subhepatalis, appendicitis pelvalis, appendicitis mesocoeliacalis a levostrannou appendicitis. Svou specifiku mají i apendicitida u dětí, stařecká a v těhotenství.

Appendicitis retrocoecalis

Apendix se nachází uložen za cékem v dutině břišní nebo v retroperitoneu. V pravém podbřišku je u tohoto typu zánětu minimální nález s možným palpačním šplíchotem v oblasti céka. Do popředí se dostávají bolesti v nadbřišku, které jsou doprovázené dyspeptickými obtížemi. Bolest může být paradoxně výraznější v bederní krajině než na břiše. Nemocný se pro bolest brání aktivní chůzi, zaujímá úlevovou polohu s pokrčenou pravou dolní končetinou. Pokud červ leží poblíž pravého močovodu, může vyvolanými symptomy imitovat renální koliku. [PAVROVSKÝ, 1981]

Appendicitis laterocoecalis

Symptomy jsou obdobné klasickému obrazu zánětu. Odlišnost je v poloze bolestivého bodu, který leží laterálně od McBurneyova bodu.

Appendicitis subhepatalis

Tento typ se vyskytuje převážně u těhotných žen v důsledku vytlačení céka dělohou nebo v případě neúplného sestupu céka během embryonálního vývoje. Obvykle není správně diagnostikována pro svou imitaci zánětu žlučníku.

Appendicitis pelvalis

U žen bývá často zaměněna za gynekologický problém, eventuelně může imitovat gastroenteritidu. V popředí klinického obrazu onemocnění je nauzea, zvracení a průjem. Bolest je nepříliš výrazná a je lokalizována za stydkou sponou. Průjem a křečovité nucení na stolici (tenesmy) jsou způsobeny naléháním apendixu na konečník, v případě kontaktu s močovým měchýřem může apendix působit pocit řezání při

močení (strangurie). Při stanovení správné diagnózy významně napomáhá vyšetření per rectum, v jehož obrazu je výrazná bolestivost přední plochy rekta.

Appendicitis mesocoeliacalis

Apendix je uložen mezi kličkami tenkého střeva. Jedná se o diagnosticky obtížný stav, dochází k reflexní paréze okolních kliček a probíhající zánět tak spíše svědčí pro obraz střevní neprůchodnosti. Bolest břicha je minimální a nejsou známky dráždění pobřišnice. Vyskytuje se relativní tachykardie. Jediným možným ukazatelem správné diagnózy a vyloučení střevní neprůchodnosti je laboratorní vyšetření krve s výrazným vzestupem leukocytů.

Levostranná appendicitis

V případě levostranného uložení červa provázející stav, kdy má jedinec opačné uložení orgánů dutiny hrudní a břišní (situs viscerum inversus).

Appendicitis dětská

Vzácně se s ní setkáme u dětí do 2 let věku vzhledem k široké komunikaci červa s lumen střeva. Apendicitida probíhá rychle, často pod obrazem průjmovitého onemocnění. V popředí klinického obrazu je nápadné vzedmutí břicha, oproti tomu bolest v podbřišku nemusí být výrazná. K vyslovení podezření na zánět apendixu nám mohou pomoci další symptomy, kterými jsou zvýšená teplota, zvracení, noční neklid, horšící se stav za projevů toxémie, střevní parézy.

Appendicitis těhotenská

Vyskytuje se vzácně v období 3. měsíce gravidity. Ohrožuje na životě matku i plod. Vlivem hormonů je apendix v těhotenství překrvený a prosáklý, čímž snadněji podléhá gangréně. Z důvodu vysunutí céka a jeho izolace dělohou nedochází k ohraničení zánětu, zánět pak snadno přechází na dělohu a vede k jejím kontrakcím. Případné kontrakce mohou vést k potratu nebo předčasnému porodu. Setkáváme se s obtížně diagnostikovatelným stavem. Důvodem jsou symptomy, které v těhotenství patří k normálním : nauzea, zvracení, poruchy peristaltiky, tachykardie. Obtížná

diagnostika je způsobená i zvětšující se dělohou, která překáží vyšetření a posouvá červ z normální polohy. Infekce může přejít na plod a usmrtit jej. [ŠVÁB, 2007]

Appendicitis stařecká

Ve stáří je apendicitida méně častá, nikoliv však vzácná. S přibývajícím věkem ubývá v červu lymfatická tkáň, stěna fibrotisuje a důsledkem bývá snadnější vznik gangrény a perforace. Naopak výhodou je větší schopnost pobřišnice se slepovat a vytvářet tak ohraničení zánětu. Konstantním příznakem je bolest v pravém podbřišku při palpaci. Častěji se vyskytuje zástava peristaltiky se zácpou a hromaděním střevních plynů, apendicitida pak probíhá pod obrazem ileosní NPB. Sporadická přítomnost známek zánětu nás může mylně vést k podezření na karcinom.

Diferenciální diagnostika u akutní appendicitis

Onemocnění, která jsou provázena bolestmi v pravém podbřišku a mohou tak imitovat akutní apendicitidu, je celá řada :

1. Perforovaný vřed žaludku a duodena – prudký začátek se silnou bolestí v epigastriu, přechodným zlepšením, končícím bolestivostí v pravé jámě kyčelní. Od počátku příhody je přítomno peritoneální dráždění. Příznaky apendicitidy zde může simulovat zatékání hnisavého exudátu parakolicky z perforovaného duodenálního vředu. V anamnéze zjišťujeme přítomnost vředové choroby.
2. Akutní gastroenteritida – imituje apendicitidu jen v počátcích onemocnění. V klinickém obraze dominují průjmy, ve zvratcích jsou přítomny nestrávené zbytky potravy, jazyk je povleklý. U těžších forem infekce jsou vysoké teploty. Anamnesticky zjišťujeme možnost dietní chyby.
3. Zánět žlučníku – zjišťujeme positivitu žlučníkové anamnézy, možnou dietní chybu. Bolesti propagují podél žeberního oblouku pod pravou lopatku, často je přítomné žluté zabarvení sliznic, kůže.

4. Renální a ureterální kolika – při prostupu konkrementu vyvolává bolesti kolikovitého charakteru šířící se z bederní krajiny do třísla a genitálu. Nemocný si velmi často ulevuje od bolesti tlakem ruky na bederní krajinu nebo na podbřišek, což by v případě apendicitidy nezvolil, jelikož tento tlak by způsoboval ještě větší bolest. Jako u apendicitidy může při kolice docházet k zástavě plynů a ke zvracení. Jako další symptom se vyskytuje bledost, pocení, časté nucení na močení.
5. Akutní pyelonefritida a nefritida – proti apendicitidě svědčí bolestivý poklep bederní krajiny, horečky s třesavkou a nález hnisu v moči.
6. Crohnova choroba – v anamnéze zjišťujeme dlouhodobé průjmy s kolikovitými bolestmi.
7. Perforovaný karcinom tlustého střeva
8. Mezenteriální lymfadenitida – onemocnění dětského věku do 18 let, výskyt v období viróz. Jde o onemocnění lymfatických uzlin mezenteria, zvláště pak terminálního ilea.
9. Zánět Meckelova divertiklu
10. Zánět plic – může vyvolat stažení svalů břišní stěny a bolestivost na pohmat.
11. Zánět nadvarlete (epidydimitis)
12. Gynekologická onemocnění – adnexitida, která má prudší nástup bolestí v oblasti nad tříslem a stydkou sponou, vysoké teploty. Ruptura při mimoděložním těhotenství, je provázena příznaky šoku. Ruptura cysty vaječníku, nejčastěji u mladých žen. Velmi špatně odlišitelná torze ovariální cysty. Zánět dělohy (metritida) má v předchorobí údaj o vaginálním výtoku, jsou přítomny vysoké teploty s třesavkou, břicho je výrazně bolestivé s možným peritoneálním drážděním nad stydkou sponou.

2.5.1.1.2 Cholecystitis acuta

Akutní zánět až v 80% případů navazuje na typickou žlučníkovou (biliární) koliku způsobenou žlučovými konkrementy. Méně často zánět vzniká bez současné přítomnosti konkrementů. Pokud ano, je potřeba pomýšlet na možnost uzávěru vývodu žlučníku tumorem. Zánět ve žlučníku nejčastěji vzplane aktivací infekce z přítomných konkrementů, u zánětu bez přítomnosti konkrementů se infekce do žlučníku dostává vzestupnou cestou žlučovodem. Další možnou příčinou může být záchyt infekce v jaterním parenchymu, odkud infekce putuje žlučí do žlučových cest. Na žlučníku lze nalézt všechny typy zánětu. Od katarálního přes flegmonózní, až po gangrenózní s perforací.

Hlavním příznakem akutní cholecystitidy je bolest v pravém podžebří. Zprvu kolikovitá bolest, která vyzařuje pod pravou lopatku, postupně přechází v bolest trvalou. Pacient je subfebrilní. Horečka spojená s třesavkou většinou svědčí pro šíření zánětu, eventuelně pro zánět žlučových cest. Přibližně u jedné poloviny postižených bývá nauzea a zvracení. Můžeme pozorovat subikterus sklér. Palpačním vyšetřením můžeme odhalit známky dráždění pobřišnice, v některých případech nahmatat žlučník. Bývá positivní tzv. Murphyho příznak (pacient ucítí bolest při nádechu během hluboké palpace pod pravým žeberním obloukem).

Diferenciální diagnostika u akutní cholecystitis

V rámci diferenciální diagnostiky je potřeba vyloučit tato onemocnění, která jsou schopná imitovat akutní zánět žlučníku :

1. Akutní appendicitis – zejména při atypických polohách apendixu.
2. Perforace gastroduodenálního vředu
3. Akutní zánět slinivky břišní
4. Zánětlivé onemocnění pravé ledviny a vývodných močových cest
5. Méně časté příčiny bolestí v pravém podžebří – akutní infarkt myokardu, zánět pohrudnice, karcinom žlučníku, žlučových cest a tlustého střeva, cysty pravého laloku jater.

2.5.1.1.3 Pancreatitis acuta

Akutní zánět slinivky břišní je velice závažné a nebezpečné onemocnění. Onemocnění častěji postihuje muže mezi 30-50 rokem života. Příčiny zánětu jsou multifaktoriální, na vzniku se podílí infekce, obstrukce vývodů, faktory cévní, metabolické, toxické a poranění. Rizikovým faktorem pro vznik zánětu je zejména onemocnění žlučových cest a dlouhodobý abusus tvrdého alkoholu. Infekce se do tkáně pankreatu dostává převážně cestou žlučových cest a pankreatického vývodu, krevní a velice pravděpodobně i lymfatickou cestou z příčného tračníku. Z hlediska morfologie se vždy jedná o různý stupeň vmezeřeného zánětu slinivky společně s různým stupněm nekrózy endokrinní a exokrinní žlazové tkáně a tukové tkáně v okolí pankreatu. [ŠVÁB, 2007]

Příznakem je krutá náhle vzniklá bolest v nadbřišku propagující do levého boku nebo krajiny beder, do levé lopatky a ramene. Pacient je zchvácený, cyanotický nebo naopak celkově bledý v kontrastu s rudým obličejem. Kůže je pokrytá studeným potem a na omak jakoby lepkavá. Nauzea se později mění ve zvracení, které nepřináší nemocnému žádnou úlevu. Ve zvratcích jsou zbytky nestráveného jídla a příměs žluči. Od počátku příhody je zástava stolice a plynů. Pravidlem bývá tachykardie a tachypnoe. Pozorujeme psychické změny, pacient je neklidný, anxiózní a často mění polohu. Břicho je vzedmuté, v akutní fázi palpačně citlivé ve středním, nebo i v levém nadbřišku, s odstupem času může být hmatná rezistence a bolest břicha se stává difuzní.

Diferenciální diagnostika u akutní pancreatitis

Onemocnění, která mohou svými symptomy napodobovat akutní zánět slinivky břišní jsou :

1. Perforace gastroduodenálního vředu – při perforaci u pacienta oproti zánětu nepozorujeme neklid, positivní anamnéza vředové choroby.

2. Mechanická střevní neprůchodnost – bolesti jsou kolikovité a postupně nabývají na intenzitě, poslechově spastický charakter peristaltiky. U pankreatitidy nastupuje záhy střevní paréza a velmi často od počátku hrozí šokový stav.
3. Trombóza a embolie mezenterických cév – stejně jako v případě zánětu je náhlý prudký šokující nástup bolestí břicha. U ischemie může být průjem s příměsí krve.
4. Akutní infarkt myokardu

2.5.1.1.4 Perforace vředu žaludku a duodena

Nejčastější příčinou peptického vředu je korozivní vliv žaludečních šťáv na nedostatečně chráněnou žaludeční sliznici. Uvádí se i vliv bakterie Helicobacter pylori. Komplikacemi vředové choroby gastroduodena je krvácení, perforace a penetrace. Peptický vřed na přední stěně orgánu má spíše tendenci k perforaci, na zadní stěně orgánu pak k penetraci a krvácení.

Perforace peptického vředu vzniká náhle prudkou bolestí v nadbřišku, která může propagovat do krku, ramen, do oblasti levé lopatky a méně často i za sternum. Počátek příhody nemusí provázet nauzea ani zvracení. Dochází k zástavě stolice a plynů. Pacient je zchvácený, opocený, brání se jakékoliv změně polohy. Tepová frekvence je urychlená, dýchání je povrchní a zrychlené, může být zvýšená tělesná teplota. V časné fázi příhody je poklepová bolestivost v nadbřišku, později se objevují příznaky dráždění pobřišnice kyselým žaludečním obsahem, působením pankreatických enzymů a žluči – defense musculaire. [PAVROVSKÝ, 1981]

Diferenciální diagnostika u perforace vředu žaludku a duodena

Onemocnění, která mohou svými symptomy imitovat perforaci gastroduodenálního vředu jsou :

1. Perforovaný zánět apendixu
2. Akutní zánět žlučníku
3. Akutní zánět slinivky břišní
4. Perforace jícnu
5. Zánět osrdečníku
6. Akutní infarkt myokardu

2.5.1.2 Ileosní NPB

Střevní neprůchodnost může být úplná nebo neúplná, může mít podklad funkční nebo mechanický a vzniká na podkladě vrozených nebo získaných patologických změn. Pokud není tento stav urgentně řešen, je zvýšené riziko mortality, především u starší věkové kategorie, jelikož zasahuje závažně a rychle do regulace vnitřního prostředí. Léčba střevní neprůchodnosti spočívá v akutním chirurgickém zákroku.

Klasifikace střevní neprůchodnosti

A) Mechanický ileus

1. ***obturační***
    - *intraluminární*
    - *intramurální*
    - *extramurální*
2. ***volvulus***
    - *prostý*
    - *komplikovaný strangulací*
3. ***strangulace***
    - *uskřinutí pruhy*
    - *uskřinutí v otvorech*
    - *invaginace*

B) Neurogenní ileus

- *paralytický*

- *spastický*
- *smíšený*

C) Cévní ileus

- *trombóza žil mezenteria*
- *embolie tepen mezenteria*

2.5.1.2.1 Mechanický ileus

Jakmile se objeví překážka bránící postupu obsahu trávicím traktem, dochází ke zvýšené peristaltice a k bolestivým spazmům nad danou překážkou. Zvýšenou peristaltikou se střevo snaží překonat překážku a posunout tak střevní obsah. Čím je překážka na střevu uložena níže, tím déle trvají pokusy o její překonání. Střevní obsah městná nad překážkou, střevo postupem času ochabuje a dochází k jeho roztažení (distensi). S rozvojem distense činnost střeva úplně ustává. Příčinou roztažení střeva je hromadění střevního obsahu a plynů.

Za normálních okolností mají plyny ve střevu trojí zdroj. Více jak polovina pochází ze spolykání, jedna čtvrtina pochází z krve cév a zbytek vzniká činností bakterií z rozkladu střevního obsahu. Přibližně 90% plynů se ve střevu vstřebává a zbytek odchází konečníkem. Tekutiny ve střevu jsou z větší části tvořeny sekrety z gastrointestinálního traktu. Za 24 hodin se vytvoří 1,5 litru slin, 2,5 litru žaludeční šťávy, 1 litr žluči, 1-2 litry pankreatické šťávy a 3 litry střevní šťávy. Celkem se tedy vytvoří 8-10 litrů tekutin za 24 hodin. Tyto tekutiny se skoro všechny vstřebávají zpět do oběhu, tím pádem nejsou pro organismus ztraceny. Jiný stav nastává u vstřebávání plynů a tekutin při střevní neprůchodnosti. Hromaděním střevního obsahu nad překážkou dochází ke stlačení žil, resorpce plynů a tekutin se snižuje až zcela ustává. Tepny tomuto tlaku zprvu odolávají déle. Časem však uzavírá intraluminární tlak i tepny a situace vede k ischemii. Snížená resorpce tekutin znamená pro organismus velkou ztrátu. Dalším zdrojem ztráty tekutin je zvracení, únik plazmy do peritoneální dutiny a městnání v žilním řečišti. Organismus je dehydratovaný, reaguje minimální až nulovou produkcí moče a dochází k rozvratu vnitřního prostředí. [PAVROVSKÝ, 1981]

2.5.1.2.1.1 Obturační ileus

Nejčastější příčinou intraluminární obturační střevní neprůchodnosti je zaklínění žlučového konkrementu, který proniká ze žlučníku do trávicího traktu. Stav se označuje jako biliární ileus, pro který je typický přechod z biliární koliky v ileus. Dalším důvodem obstrukce mohou být nestrávené zbytky potravy, intraluminárně rostoucí tumory, cizí těleso, cizopasníci nebo tuhá stolice (skybala).

Nejčastější příčinou intramurální obturační střevní neprůchodnosti jsou nádory tračníku. V předchorobí tomuto stavu odpovídá střídání zácpy a nadýmání s průjmy, váhový úbytek, anémie a s ní spojená dušnost. Další příčinou obstrukce jsou jizevnaté stenózy po operacích nebo poraněních na tenkém střevu i esovité kličce. Jizva se formuje, což vede k zúžení střevního lumen a vzniká tak významná či úplná neprůchodnost.

Příčinou extramurální obturační střevní neprůchodnosti jsou plošné srůsty mezi kličkami střeva vzniklé po operacích v dutině břišní a po prodělaných infekčních zánětech pobřišnice. Jiným důvodem může být uskřinutí kýly nebo útlak nádorem z okolí (gynekologické nádory, generalizované nádory pobřišnice).

Subjektivním příznakem obturace je kolikovitá bolest vyplývající z usilovné peristaltiky nad překážkou a vyvolaná stahem hladké svaloviny. S únavou svaloviny se postupně prodlužují intervaly mezi spazmy a bolest se stává trvalou. Ze začátku je zvracení bez příměsi, později se zvrací nahromaděný obsah nad překážkou. U nízce položených obstrukcí je již od začátku příhody zástava stolice a plynů. Pacient je neklidný, naříká, hledá vhodnou úlevovou polohu a v době bolestivých kolik si mne břicho. Tepová frekvence je urychlená. Pozorujeme vzedmutí břicha nebo jen určité části (vzedmutý pravý podbřišek při překážce v pravé polovině tračníku, vzedmutí tvaru pneumatiky v okolí pupku při nízce uložené překážce v tračníku, kuželovité břicho s pupkem na vrcholu při uzávěru dolního ilea). Poslechovým nálezem je zvýšená střevní

peristaltika, škroukání a přelévání obsahu, které je slyšet především při záchvatu kolikovité bolesti. Poklep bývá nebolestivý a vyvolává bubínkový zvuk nad roztaženým střevem. Břišní stěna je na pohmat napjatá, nejsou však známky defense musculaire.

2.5.1.2.1.2 Volvulus

Volvulus vzniká rotací některé části žaludku a nebo střeva kolem své osy. Častěji se vyskytuje v úsecích s delším závěsem – na tenkém střevu, céku a esovité kličce. Při rotaci přesahující 180° dochází k postižení cév a nervů mezenteria, následkem jsou patologické změny ve stěně trávicího traktu směřující až k nekróze. Příčinou rotací je vrozené dlouhé mezenterium, dlouhá esovitá klička, naplnění části trubice velkým množstvím obsahu nebo prudký pohyb. [PAVROVSKÝ, 1981]

Volvulus žaludku je poměrně vzácný stav, žaludek se otáčí kolem své osy od kardie k pyloru. V akutní fázi se projeví šokovým stavem, příměsí krve ve zvratcích a hmatnou rezistencí v nadbřišku. Volvulus střeva se projevuje klinicky obrazem strangulačního ileu (viz dále).

2.5.1.2.1.3 Strangulační ileus

Kromě uzávěru průsvitu střeva dochází ke stlačení cév ve stěně střeva nebo v mezenteriu. Krev se zadržuje v postiženém úseku střeva. Důsledkem je rychlý nástup nekrózy, perforace stěny a vznik difuzního zánětu pobřišnice. Příznakem je krutá a náhle vzniklá bolest břicha a zvracení. Dochází k rychlému rozvoji šokového stavu. Pacient je bledý, neklidný, potí se. Tepová frekvence je urychlená, může dojít k poklesu krevního tlaku.

Uskřinutí pruhy

Každý pruhovitý útvar v dutině břišní může vést ke strangulaci. Rozeznáváme vrozené a získané pruhovité útvary. Z vrozených útvarů jsou to Meckelův divertikl

přichycený k břišní stěně, cíp velkého omenta nebo vzácněji vejcovod či apendix. Získané pruhy vznikají ze srůstů po operacích v dutině břišní.

Uskřinutí v otvorech

Zpravidla se jedná o uskřinutí zevních a vnitřních kýl. Ze zevních kýl je nejčastější příčinou kýla tříselná, stehenní, pupeční a kýla v jizvě. Vnitřní kýly jsou zastoupeny uskřinutím ve výchlipkách pobřišnice, v otvorech v omentu a mezenteriu po resekcích žaludku, kolem stomií, v otvorech bránice atd. .

Invaginace

Invaginace znamená vsunutí jedné části střeva do lumen části sousední. Ve většině případů jde o invaginace descendentní, kdy se kraniálnější část vsouvá do části kaudálnější. Méně často je tomu naopak. U dospělých jedinců bývá invaginace zapříčiněna slizničním polypem. U dětí je příčinou zbytnělá lymfatická tkáň ve stěně střevní, která je urychlenou peristaltikou při průjmech unášena a vtažena do následné části střeva. [ŠVÁB, 2007]

2.5.1.2.2 Neurogenní ileus

Neurogenní (funkční) ileus dělíme na typ paralytický, spastický a smíšený.

2.5.1.2.2.1 Paralytický ileus

Vzniká z důvodu funkční poruchy na úrovni nervových pletení ve stěně střeva. Postižená část střeva ztrácí hybnost a tonus. Nejčastější příčinou bývá pooperační trauma po výkonech v dutině břišní, hrudníku, retroperitoneu a centrálním nervovém systému. Mezi další příčiny řadíme zánět pobřišnice, reflexní poruchy při poranění mozku a míchy, strangulační a cévní ileus, renální a žlučníkovou koliku, otravu olovem, záněty plic a ochablost organismu při celkových infekcích. [PAVROVSKÝ, 1981]

Zpočátku není klinický obraz onemocnění nikterak výrazný, s narůstajícím roztažením střevní stěny se však stav zhoršuje. Dochází k zástavě odchodu plynů a stolice. Břicho je vzedmuté, bez lokální bolestivosti a známek dráždění pobřišnice (pokud není příčinou peritonitida). V pozdější fázi se dostavuje zvracení žaludečního obsahu. Poslechově je nález tzv. „mrtvého ticha“.

2.5.1.2.2.2 Spastický ileus

Vzácný stav vznikající křečovitým stahem svaloviny pravděpodobně vlivem podráždění nervových pletení střeva. Vyskytuje se u poranění míchy, u nemocných s poruchami neurologickými (meningitida) a endokrinními (onemocnění příštitných tělísek). Častěji je pozorován u osob mentálně retardovaných. [ŠVÁB, 2007]

Spastický ileus charakterizují příznaky obturačního ileu. Oproti obturačnímu ileu je však celkový stav nemocného dobrý.

2.5.1.2.2.3 Smíšený ileus

Příčinou je břišní absces. Část stěny abscesu tvoří střevní kličky, které jsou mezi sebou navzájem slepené a tvoří tak překážku ve střevní pasáži.

Objevují se pravidelné křečovité bolesti břicha, zvracení, poruchy pasáže a známky sepse. Palpačně je hmatná rezistence v břiše.

2.5.1.2.3 Cévní ileus

Cévní ileus vzniká embolií nebo trombózou mezenterických cév. Cévní stěna trpí nedostatkem kyslíku. Ischemie způsobuje kruté bolesti břicha, objevuje se otok až nekróza střevní stěny s následnou peritonitidou.

Klinický obraz odpovídá lokalizaci a druhu (trombóza, embolie) cévního uzávěru. U trombózy je nástup příznaků pozvolnější. Konstantním příznakem je šokující náhlá špatně lokalizovatelná bolest břicha, která hůře reaguje na opioidní analgetika. V důsledku rychlého nástupu parézy gastrointestinálního traktu je břicho vzedmuté a poslechové ticho. Nastupuje celkový toxický stav s počínajícím šokem. Dochází k poklesu krevního tlaku, tepová frekvence je urychlená. Jsou přítomny známky peritoneálního dráždění. V pokročilém stádiu mohou být průjmy s příměsí krve.

Diferenciální diagnostika mezi zánětlivými a ileosními NPB

Pro zánětlivé NPB bývá typické :

- bolest trvalá zpočátku viscerální (tupá, nepřesně lokalizovaná), později somatická (ostrá, lokalizovaná)
- pacient zachovává neměnnou polohu, bojí se zakašlat, je omezený postup dechové vlny
- stažení svaloviny břišní stěny (defense musculaire)
- zvýšení tělesné teploty, tepové frekvence
- příznaky peritoneálního dráždění (Plenies, Blumberg, Rovsing)

Pro ileosní NPB bývá typické :

- kolikovitá bolest (mechanický ileus) nebo trvalá bolest z distense (paralytický ileus)
- pacient často mění polohu, někdy si stlačuje břicho
- břišní stěna je vzedmutá, napjatá, ale není stažená, dýchá v celém rozsahu
- časté je zvracení (na začátku bez příměsi, později s příměsí z hromadění obsahu nad překážkou)
- zástava odchodu stolice a plynů

- bubínkový poklep
- tělesná teplota bývá normální, někdy je urychlena tepová frekvence
- poslechové zesílení peristaltiky, později (u paralytického ileu ihned na začátku) peristaltika ustává

Oba základní typy NPB mohou v sebe přecházet. Zánět se může komplikovat paralytickým ileem, ileosní stavy se mohou komplikovat zánětem (peritonitida z perforace). [ŠVÁB, 2007]

2.5.1.3 Krvácení do trávicího ústrojí

Akutní a masivní krvácení do gastrointestinálního traktu (dále jen GIT) řadíme mezi NPB. Rychlé krvácení vede k alteraci celkového stavu pacienta, k hypovolemickému posthemorhagickému šoku s obrazem selhání oběhu a k bezprostřednímu ohrožení života.

2.5.1.3.1 Krvácení do horní části GIT

Okolo 90% veškerých krvácení do zažívacího traktu obecně tvoří krvácení do horní části GIT. Krvácení z horních částí GIT jsou závažnější a mají větší procento mortality.

Nejčastější zdroje krvácení do horní části GIT jsou :

- duodenální vředy (40%)
- žaludeční vředy (10-20%)
- erozivní gastritida (15-20%)
- jícnové varixy (15%)
- hiátové hernie (10%)
- nádory (5%)
- divertikly, polékové slizniční léze, krevní choroby a některá další vzácnější onemocnění

Krvácení do horní části traktu může probíhat skrytě (okultně) nebo zjevně jako hemateméza a nebo jako meléna. Zvratky při zvracení krve (hemateméza) mají jasně červenou barvu, pokud se jedná o masivní krvácení či bezprostředně vyzvrácený obsah. Pokud krev zůstává déle v kyselém prostředí žaludku, mají zvratky podobu kávové sedliny. Meléna je dehtovitě černá páchnoucí stolice v důsledku přítomnosti většího množství natrávené krve. Příčinou melény je krvácení do horní části trávicího traktu, tj. úseku od dutiny ústní, přes jícen a žaludek až po horní část tenkého střeva. Krev z některé této oblasti se stihne při svém průchodu trávicím traktem natrávit a tím získá svou specifickou barvu a zápach. Při masivním krvácení vzhledem k rychlé pasáži krve střevem se krev nestačí natrávit a výsledkem je přítomnost červené krve ve stolici (enteroragie).

Celkové příznaky masivního krvácení se projevují různým stupněm posthemorhagického šoku v závislosti na množství ztracené krve. Krevní ztráty do 500 ml krve se u zdravého jedince nemusí prakticky vůbec projevit. Ztráty okolo 1000 ml krve se projevují lehkým šokem, slabostí, kolapsovými stavy a zvýšenou tepovou frekvencí bez výraznějšího poklesu krevního tlaku. Krevní ztráty okolo 1500 ml krve se projevují již středně těžkým šokem, přidružuje se bledost pacienta, pocit žízně, výrazná tachykardie a pokles krevního tlaku. Krevní ztráty nad 2000 ml krve jsou známkou těžkého posthemorhagického šoku, objevují se poruchy vědomí, snížená až nulová produkce moče, krevní tlak se stává neměřitelným a puls na periferii je nehmatný. Ztráty větší než 2500 ml krve vedou k bezprostřednímu ohrožení života s vysokou mortalitou, kůže je promodralá, klesá centrální venózní tlak, přidružuje se dušnost a komatozní stav.

2.5.1.3.2 Krvácení do dolní části GIT

Ve většině případů nebývá akutní a život ohrožující, krvácení je spíše pozvolné a recidivující. Pokud však nastane akutní a masivní krvácení do dolní části GIT, shoduje se klinický obraz s příznaky hemorhagického šoku. Příznaky jsou doprovázeny odchodem jasně červené krve (enteroragie) a krevních koagul z konečníku.

Nejčastější zdroje akutního krvácení do dolní části GIT jsou :

- divertikulární choroba
- Meckelův divertikl
- ulcerózní kolitida
- ruptura hemorhoidu
- solitární vřed rekta
- koagulační poruchy

2.5.1.4 NPB gynekologického původu

Každá náhle vzniklá bolest břicha, zvláště v podbřišku, lokalizovaná nebo šířící se do křížové krajiny, dolních končetin či zevních rodidel, nebo konečníku u ženy může být způsobena onemocněním vnitřních rodidel. Mezi nejčastější gynekologické NPB patří mimoděložní těhotenství.

2.5.1.4.1 Mimoděložní těhotenství (graviditas extrauterina)

Mimoděložní těhotenství je stav, kdy k uhnízdění (nidaci) plodového vejce dochází mimo sliznici dutiny děložní. Mimoděložní těhotenství je v drtivé většině případů lokalizováno ve vejcovodu (nejčastěji v jeho zevní třetině). Vzácná lokalizace je na vaječníku, pobřišnici, omentu nebo na nepříznivých místech dělohy (v místě průchodu vejcovodu svalovinou děložního rohu, v děložním hrdle). V etiologii mimoděložního těhotenství sehrává významnou úlohu vrozená hypoplazie vejcovodů, opakované záněty vejcovodů, endometrióza, zvýšené riziko je u pacientek absolvujících metody asistované reprodukce.

Klinický obraz se liší podle toho, zda se jedná o zachované mimoděložní těhotenství, nebo zda již došlo k potratu nebo ruptuře tuby. Zpočátku jsou velmi diskrétní příznaky : převažuje jednostranná bolest v podbřišku, špinění nebo slabé krvácení 6-8 týdnů po poslední menstruaci. U ruptury dochází k náhle vzniklé prudké bolesti v podbřišku s příznaky hemoperitonea (přítomnost volné krve v dutině břišní) a hemorhagického šoku. Dochází k masivnímu krvácení z rodidel, bolesti podbřišku se propagují do pravého ramene, břicho je vzedmuté, palpačně bolestivé a se známkami peritoneálního dráždění. V oblasti pupku nebo v herniích lze u štíhlých žen pozorovat modravé zbarvení kůže v důsledku hemoperitonea (tzv. Cullenův příznak). Vyskytuje se nauzea a zvracení, nucení na močení a bolesti konečníku. S délkou a závažností krvácení dochází k mdlobám, kolapsu, k poklesu krevního tlaku, k tachykardii a dušnosti z anemizace. Dochází k bezprostřednímu ohrožení života ženy a k rychlému rozvoji hemorhagického šoku.

Na možnost mimoděložního těhotenství je třeba myslet vždy u sexuálně aktivní ženy v reprodukčním věku, která má bolesti v podbřišku spojené s krvácením.

Diferenciální diagnostika u mimoděložního těhotenství

1. Akutní appendicitis – u zánětu chybí porucha menstruačního cyklu, u mimoděložní gravidity není bolest lokalizována v McBurney bodě.
2. Adnexitis
3. Torze adnex

2.5.2 Úrazové NPB

Úrazy břicha lze dělit z vícero pohledů. Podle mechanismu úrazu se rozlišují úrazy přímé (úderem, kopnutím, nárazem, pádem) a nepřímé (vlivem rozložení a přenesení sil – decelerace, akcelerace, setrvačnost). Dle charakteru úrazu na tupá, nepenetrující a na poranění ostrá, penetrující. Z didaktických důvodů úrazy dělíme na krvácení do dutiny břišní, perforace GIT (poúrazová peritonitis) a smíšené formy.

2.5.2.1 Úrazové hemoperitoneum

Hemoperitoneum znamená přítomnost volné krve v dutině břišní. Nejčastější příčinou je krvácení z parenchymatózních orgánů (játra, slezina), krvácení z mezenterických žil a prosakování krve z hematomu vzniklém v retroperitoneu.

Symptomy hemoperitonea odpovídají intenzitě krvácení a zahrnují celou šíři projevů od rychle nastupujícího šokového stavu na straně jedné k projevům postupné anemizace a alterace celkového stavu pacienta na straně druhé. U úrazů břicha popisuje postižený jeho bolest. U otevřených úrazů je místo poranění zřejmé, u tupých úrazů jsou někdy přítomny hematomy, exkoriace nebo jiné kožní léze. Nemocný je bledý, pokrytý lepkavým potem, má tendenci ke kolapsům, tepová frekvence je urychlená a krevní tlak naopak snížen. Subjektivně jsou udávány poruchy pasáže. Svalové stažení vznikající drážděním pobřišnice krví se vyvíjí v závislosti na jejím množství v dutině břišní, u šokových stavů však může chybět. Zároveň v závislosti na množství krve se zvyšuje i bolestivost břišní stěny. Při větší krevní ztrátě lze takové nahromadění krve v dutině břišní nejen palpovat a stanovit poklepem, ale je též často patrné i pohledem. Per rectum je hmatné vyklenutí v Douglasově prostoru a výrazná algická reakce. [ŠVÁB, 2007]

Při zavřených traumatech břicha je možnost tzv. dvoudobé ruptury u poranění sleziny, kdy se krev hromadí pod pouzdro, které s určitým časovým odstupem perforuje.

2.5.2.2 Poranění jater

Játra jsou po slezině druhým orgánem dutiny břišní, který nejčastěji podléhá zranění. Poranění jater je velmi závažný stav spojený s vysokou letalitou (30-90%). Důvodem je rozsáhlé krvácení.

Nejčastěji se vyskytují zavřená poranění vzniklá tupým nárazem nebo působením decelerační síly u dopravních nehod. Otevřená poranění jater zahrnují střelná a bodná poranění. Zavřená poranění jsou obvykle spojena s kompresí dolní hrudní apertury, která je velmi často doprovázena zlomeninou žeber. Následkem přímého nárazu a zlomeninou žeber dochází ke vzniku trhlin na okrajích nebo na spodině jater. Nepřímý mechanismus při silné deceleraci vede k těžkému krvácení do retroperitonea s poškozením jaterních žil při vstupu do dolní duté žíly. Při poškození vnitřní struktury parenchymu dochází ke vzniku hematomu a k výronu žluči.

Poranění jater je samo o sobě provázeno šokovým stavem. Bolesti jsou lokalizovány v pravém podžebří a v pravé polovině hrudníku. Postupně se rozvíjejí příznaky hemoperitonea a biliární peritonitidy při poškození žlučových cest.

2.5.2.3 Poranění sleziny

Slezina je orgán dutiny břišní, který nejčastěji podléhá zranění. Výrazně častější jsou poranění zavřená. Může se jednat o jednu nebo více trhlin sleziny nebo o odtržení jejích částí, přičemž poranění mohou pronikat slezinným pouzdrem. U tupých poranění sleziny bývají přidruženy zlomeniny tzv. slezinných žeber (8. a 9. žebro). Náchylnější k poranění je slezina změněná patologickým procesem.

Objektivním nálezem jsou známky anemizace, které se postupně zhoršují – bledá a vlhká kůže, tachykardie, dušnost, malátnost, pokles krevního tlaku. Jsou udávány bolesti bodavého charakteru pod levým žeberním obloukem zvětšující se s každým vdechem a někdy vyzařující do levého ramene (tzv. Kehrův příznak). Pohledem je zřejmé omezení dýchacích pohybů v levé dolní polovině břicha a vzedmutí břicha, které se zpravidla objevuje po několika hodinách od úrazu. Poklepem i pohmatem je

zjistitelná bolestivost v levé polovině břicha. Poslechové ticho svědčí pro střevní parézu.

3 PRAKTICKÁ ČÁST

Praktická část mé absolventské práce zahrnuje několik kazuistik k danému tématu. Vznikly na podkladě skutečností, s nimiž jsem se setkala v průběhu svých stáží na pracovištích záchranné služby Středočeského kraje. Vzhledem k obsáhlosti teoretické části nebylo možné vypracovat ke každému onemocnění vhodnou kazuistiku.

Obrázek č. 1 www.katastrofy.com

KAZUISTIKA Č. 1

Výzva operačního střediska v 8:58 hod. : muž V. K. , 60 let, doposud se s ničím neléčil, udány bolesti břicha, opakované zvracení trvající 3 dny, celková slabost. Na místo zásahu vyslána posádka RZP.

Posádka vozu RZP na místě zásahu v 9:05 hod.. Pacient nalezen ležící na pohovce, bledý, ztěžka artikulující, rukou si mne oblast pupku. Anamnestická data se dozvídáme od přítomné manželky.

- Osobní anamnéza (OA) : bezvýznamná, doposud se s ničím neléčil, úrazy : stav po zlomenině pravého humeru v mládí, operace : 0
- Alergická anamnéza (AA) : pyl, polékové alergie neguje
- Farmakologická anamnéza (FA) : Stilnox p. p.
- Abusus : exkuřák 20 let, černá káva 3x denně, alkohol příležitostně
- Nynější onemocnění (NO) : předcházející 3 dny nevolnost, opakované zvracení, zprvu žaludeční obsah, později „krvavé šťávy“, bolesti břicha v oblasti pupku a pravého podbřišku trvají po celou dobu, dnes jsou bolesti horší, popsány jako křečovité, dietní chyba je negována, obtíže s močením a stolicí nejsou, cítí se slabý, má tendenci ke kolapsům, nechutenství

Pacient je vyšetřen posádkou RZP : je při vědomí, orientován místem, časem i osobou, spolupracující, bledý, opocený. Kardiopulmonálně stabilní, krevní tlak 115/80 mmHg, tepová frekvence 110/min. , dech 18/min. , saturace 97%, tělesná teplota je 36,5 °C. Břicho na pohmat je měkké, prohmatné, palpačně citlivé v okolí pupku. Dolní končetiny jsou bez známek otoku. Per rectum nevyšetřen.

Po vyšetření pacienta je zajištěn žilní vstup s podáním FR 250 ml. Pacient je transportován do fakultní nemocnice v Praze s podezřením na krvácení z horní části gastrointestinálního traktu, velmi pravděpodobně při perforaci žaludečního vředu. Transport probíhá bez komplikací, příjmová chirurgická ambulance odesílá posádku

s pacientem na oddělení gastroenterologie k výkonu akutní endoskopie. Konec akce v 10:15 hod..

Závěr : První diagnostická rozvaha zněla – suspektní akutní appendicitis. Důkladným vyšetřením a zejména cílenými dotazy (charakter zvratků) byla rozvaha pozměněna na – suspektní krvácení z peptického vředu. Nelze opomenout ani velmi důležité rozhodnutí posádky kam transportovat pacienta, který byl přepraven na pracoviště s možností akutního endoskopického výkonu.

Obrázek č. 2 www.nemji.cz

KAZUISTIKA Č. 2

Výzva operačního střediska v 11:15 hod. : žena P. L. , 27 let, doposud se s ničím neléčila, udává nesnesitelné bolesti břicha. Na místo zásahu vyslána posádka RZP.

Posádka vozu RZP na místě zásahu v 11:23 hod.. Pacientka zastižena přecházející po místnosti, ve tváři zchvácený výraz.

- Osobní anamnéza (OA) : bezvýznamná, úrazy : 0, operace : 0
- Alergická anamnéza (AA) : negativní
- Farmakologická anamnéza (FA) : trvale léky neužívá
- Abusus : černá káva 1x denně, alkohol příležitostně
- Gynekologická anamnéza (GA) : poslední menses před 10 dny, potraty : 0, porody : 0
- Nynější onemocnění (NO) : předcházející 2 dny náhle vzniklé bolesti břicha kolikovitého charakteru, které se postupně stávají trvalými, opakovaně užila analgetika – Algifen gtt. , bez úlevy, má pocit nevolnosti a nadmutí, nezvracela, dietní chybu zprvu neguje, později udává požití mastné stravy v den předcházející obtížím, má nucení na stolici, ale bez efektu

Pacientka je vyšetřena posádkou RZP : je při vědomí, orientovaná místem, časem i osobou, spolupracující, bledého koloritu, subikterus sklér. Kardiopulmonálně kompenzována, krevní tlak 125/70 mmHg, tepová frekvence 108/min. , dech 20/min. , saturace 98%, tělesná teplota 37,6 °C. Břicho je na pohmat měkké, pro obezitu hůře prohmatné, palpačně citlivé difuzně. Dolní končetiny jsou bez známek otoku.

Po vyšetření pacientky posádkou RZP je zajištěn žilní vstup s podáním FR 100 ml pro udržení žilní linky. Pacientka je s podezřením na protrahovanou abdominální koliku transportována na chirurgickou ambulanci spádové nemocnice. Transport proběhl bez komplikací, pacientka předána do zdravotnického zařízení v 12:02 hod..

Závěr : S pacientkou se setkáváme následující den, kdy je indikován transport RZP k výkonu akutního vyšetření ERCP (endoskopická retrográdní cholangiopankreatografie) ve Fakultní nemocnici Motol v Praze. Dle dostupné dokumentace byla pacientka přijata k hospitalizaci pro akutní cholecystitidu. Provedené sonografické vyšetření pravého podžebří prokázalo několik drobných žlučových konkrementů v oblasti infundibula žlučníku a rozšíření extrahepatálních žlučovodů. Přes časné zahájení antibiotické léčby (Augmentin po 8 hodinách) vzrůst tělesné teploty do febrilního pásma, laboratorní parametry vykazují nárust hodnot bilirubinu, aminotransferáz (ALT, AST) a C-reaktivního proteinu. Diagnostická rozvaha se mění na suspektní akutní cholangitidu při choledocholitiáze.

Obrázek č. 3 www.maria-frieden.de

KAZUISTIKA Č. 3

Výzva operačního střediska v 10:10 hod. : žena M. V. , 79 let, obyvatelka domova seniorů, ošetřujícím personálem hlášeno opakované zvracení, bolestivé a vzedmuté břicho, poslední stolice před 4 dny. Na místo zásahu vyslána posádka RZP.

Posádka vozu RZP na místě zásahu v 10:15 hod.. Pacientka nalezena ležící na lůžku, slabě naříká. Z dostupné dokumentace se dozvídáme, že pacientka trpí stařeckou demencí, poslední měsíce je jen ležící.

- Osobní anamnéza (OA) : 20 let léčena s hypertenzí, chronická ischemická choroba srdeční, porucha glukózové tolerance, stařecká demence, úrazy : stav po zlomenině krčku pravé stehenní kosti před 3 roky, operace : stav po appendektomii v mládí, stav po hysterektomii
- Alergická anamnéza (AA) : negativní
- Farmakologická anamnéza (FA) : Prestarium Neo 1-0-1, Agen 10 mg 1-0-0, Anopyrin 100 mg 0-1-0, analgetika p. p.
- Nynější onemocnění (NO) : od brzkých ranních hodin pacientka opakovaně zvrací žaludeční obsah, stěžuje si na bolesti břicha, poslední stolice byla před 4 dny, ošetřujícím personálem byl podáván roztok Lactulosy bez efektu

Pacientka je vyšetřena posádkou RZP : je při vědomí, desorientovaná, nespolupracuje, bledého koloritu, jazyk oschlý, povleklý, snížený kožní turgor. Kardiopulmonálně stabilní, krevní tlak 130/70 mmHg, tepová frekvence 105/min. , dech 22/min. , saturace 95%, tělesná teplota 37,0 °C. Břicho je vzedmuté, palpačně citlivé difuzně, slyšitelné časté škroukání, poslechově – urychlená peristaltika. Močení do plen – pacientka je inkontinentní. Dolní končetiny s klidovými varixy, bez známek zánětu a otoku. Per rectum nevyšetřena.

Po vyšetření pacientky posádkou RZP je zajištěn žilní vstup s podáním FR 500 ml. Pacientka je transportována s podezřením na mechanický ileus na chirurgickou ambulanci spádové nemocnice. Během transportu je pacientka neklidná, má nauzeu. Konec akce v 10:50 hod. .

Závěr : Dle mého názoru byla diagnostická rozvaha posádky RZP správná, pacientka z chirurgické ambulance odeslána k statimovému nativnímu rentgenovému snímku břicha.

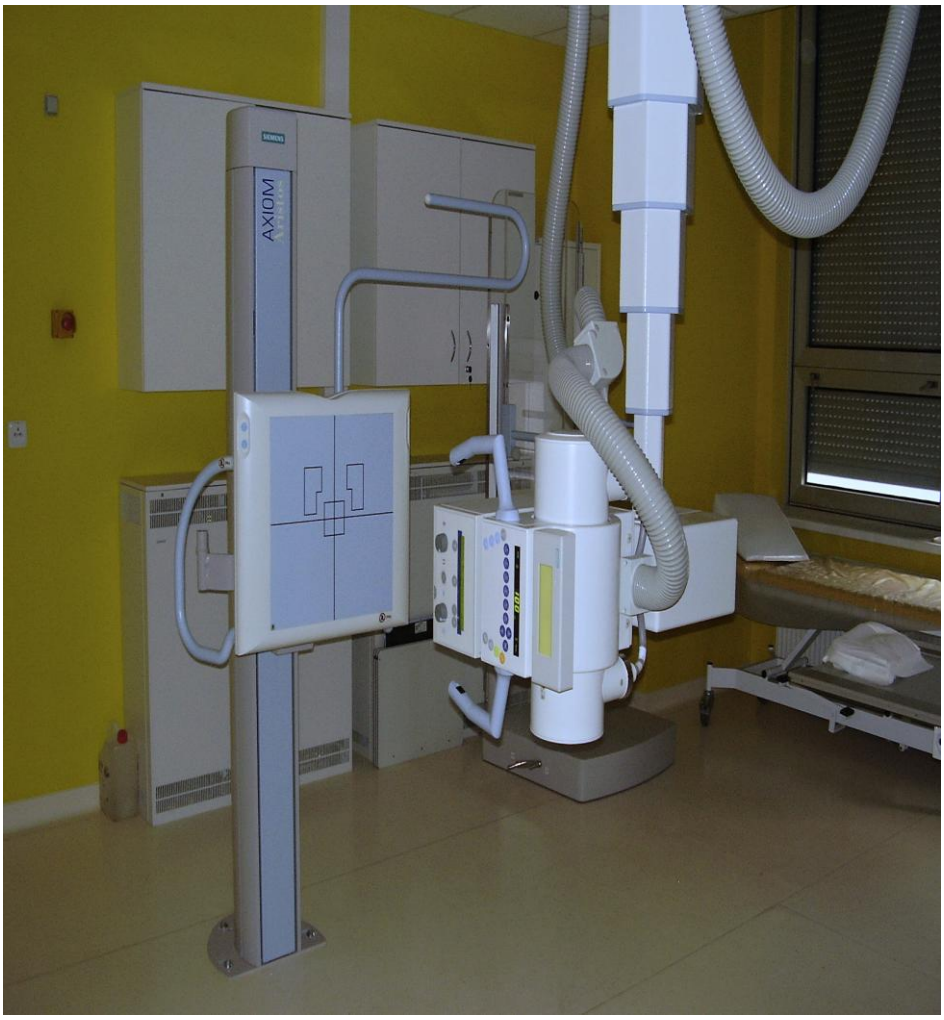

Obrázek č. 4 www.radiologieplzen.eu

KAZUISTIKA Č. 4

Výzva operačního střediska v 7:25 hod. : muž V. P. , 41 let, udány silné bolesti břicha, zvracení a zvýšená teplota. Na místo zásahu vyslána posádka RZP.

Posádka vozu RZP na místě zásahu v 7:36 hod.. Muž nalezen ležící na zemi, neklidný, v křečovitých bolestích. Pro jazykovou bariéru (muž je ukrajinské národnosti) nelze odebrat anamnézu. Spolubydlící, který je schopen se s posádkou částečně dohovořit, informuje o opakovaných hospitalizacích pro „onemocnění slinivky“. Léky prý neužívá, dietní opatření nedodržuje. Dozvídáme se, že pacient den předem snědl škvarkovou pomazánku s chlebem a zapil to pivem. Od časných ranních hodin si stěžuje na „přicházející a odcházející“ kruté bolesti břicha, opakovaně zvrací a má zimnici. Stolice a močení snad bez obtíží. Posádka nemá k dispozici validní informace.

Pro nespolupráci pacienta je vyšetření minimální. Kardiopulmonálně kompenzován, krevní tlak 120/65 mmHg, tepová frekvence 121/min. , dech 21/min. , saturace 96%, tělesná teplota 37,8 °C. Kůže je pokrytá studeným potem, je bledá, subikterus sklér. Dech je cítit po alkoholu. Břicho na pohmat je nejcitlivější v oblasti epigastria, dalšímu prohmatání se pacient brání.

Pacient odmítá zajištění žilního vstupu, po krátkém přemlouvání souhlasí s transportem do nemocnice. Transportován na chirurgickou ambulanci spádové nemocnice s podezřením na recidivující pankreatitidu, během transportu pacient neklidný. Pacient předán do zdravotnického zařízení v 8:25 hod. .

Poznámka : Posádka RZP krátce po příjezdu na místo zásahu a zhodnocení situace informovala operační středisko se žádostí o připoslání lékaře. Lékař toho času vzdálen od místa zásahu 15 km a pracující na dopravní nehodě, vzhledem k časové prodlevě a celkovému stavu pacienta se velitel vozu RZP rozhoduje zvládnout situaci sám.

Závěr : První diagnostická rozvaha posádky RZP zněla – suspektní biliární kolika, po získání důležitých informací (pacient se opakovaně léčil se slinivkou břišní, abusus alkoholu) a následném opakovaném zhodnocení symptomů svou rozvahu pozměnila na suspektní akutní pankreatitidu. Z výjezdových záznamů záchranné služby se s odstupem času dozvídám, že dotyčný pacient prodělal následující den CT vyšetření břicha a následně byl v odpoledních hodinách ve vážném stavu s diagnózou akutní nekrotizující pankreatitidy transportován na pracoviště pražské nemocnice IKEM.

Obrázek č. 5 www.nemta.cz

KAZUISTIKA Č. 5

Výzva operačního střediska v 12:35 hod. : dívka K. P. , 9 let, matkou udány bolesti břicha, zvracení a průjem, od rána horečka 38,5 °C. Na místo zásahu vyslána posádka RZP.

Posádka vozu RZP na místě zásahu v 12:42 hod.. Dívka nalezena v posteli, pospává.

- Osobní anamnéza (OA) : bezvýznamná, úrazy : 0, operace : 0
- Alergická anamnéza (AA) : negativní
- Farmakologická anamnéza (FA) : trvale léky neužívá
- Nynější onemocnění (NO) : od večera předcházejícího dne a v noci dívka začla zvracet zbytky stravy, nyní jen šťávy, má bolesti břicha, nejvíce v pravém podbřišku a průjmovitou stolici, ráno matkou naměřena teplota 38,5 °C, dietní chybu matka neguje

Dívka je vyšetřena posádkou RZP : je při vědomí, spavá, bledá, snížený kožní turgor, febrilní. Kardiopulmonálně kompenzovaná, krevní tlak 110/70 mmHg, tepová frekvence 100/min. , dech 20/min. , saturace 98%, tělesná teplota 38,7 °C. Břicho měkké, prohmatné, citlivé v pravém podbřišku, poslechově snížená peristaltika. Per rectum dívka nevyšetřena.

Po vyšetření pacientky posádkou RZP je zajištěn žilní vstup s podáním FR 250 ml. Dívka je transportována s podezřením na akutní appendicitis na dětskou chirurgickou ambulanci spádové nemocnice. Transport probíhá bez komplikací, v doprovodu matky. Konec akce v 13:10 hod..

Závěr : Z dostupných informací zjišťuji, že dívka byla vzhledem k obleženosti dětského oddělení spádové nemocnice odeslána k hospitalizaci na dětskou chirurgickou kliniku Fakultní nemocnice Bulovka. Během příjmu dívky na ambulanci se

ukázalo, že některé informace podané matkou posádce RZP nebyly zcela validní. Průjem trval po dobu 4 dní a měl podobu vodnaté stolice. V předchorobí bylo požití grilovaného kuřete z pouličního stánku, tudíž aspekt dietní chyby a možné příčiny vzniklých obtíží. Bolest břicha byla nejen v pravém podbřišku, ale i v okolí pupku a levém podbřišku a měla převážně charakter křečí. Spíše tedy tento stav svými symptomy odpovídá pro akutní gastroenteritidu než pro zánět apendixu. Je to však pouze má hypotéza, jelikož přístup k dalším informacím o vývoji případu mi nebyl umožněn.

4 DISKUZE

Náhlé příhody břišní znamenají pro zdravotnického záchranáře jeden z nejčastějších důvodů zásahu u pacienta. Výběrem své práce jsem chtěla poukázat na skutečnost, že diagnostika jednotlivých onemocnění řadících se do kategorie NPB není vždy přímočará a jednoduchá.

Zdravotnický záchranář pracuje v terénu. Nemá k dispozici dostatek času, klidné zázemí, laboratoř a diagnostickou techniku. Na místě zásahu je sám za sebe a pracuje dle svých znalostí a zkušeností. Při výkonu svého povolání pracuje s lidmi a taková práce patří k nejnáročnějším. Je zapotřebí ke každému zvlášť zvolit individuální přístup a dle toho přizpůsobit komunikaci.

Zmíněná komunikace bývá nejčastějším problémem. Je nutné si uvědomit, že dotyčný jedinec prožívá stav úzkosti, bolesti a jiných negativních pocitů, které mu mnohdy nedovolí se dostatečně vyjádřit, nebo není schopen přesně popsat své obtíže. Zde nastupuje profesionální přístup zdravotnického záchranáře a jeho zkušenosti, aby získal cílenými dotazy co nejvíce informací.

Celá má práce by měla upozornit na fakt, že symptomy jednotlivých onemocnění nelze paušalizovat a že je vždy vhodné nad správností svých diagnostických rozvah zapřemýšlet. Tímto se dostávám k dalšímu problému při zásahu, který vidím v nedostatečném vyšetření pacienta nebo v bagatelizování některých příznaků.

ZÁVĚR

Hlavním cílem mé absolventské práce bylo přehlednou metodou zpracovat nejčastěji se vyskytující NPB v akutní péči. NPB jsou onemocnění často vznikající z plného zdraví a při zanedbání mohou nemocného trvale poškodit nebo dokonce způsobit fatální následky.

První kapitoly teoretické části jsou věnovány stručné anatomii trávicího traktu. Následující kapitoly se zabývají problematikou jednotlivých onemocnění, se kterými se zdravotnický záchranář při výkonu svého povolání setkává nejčastěji. U každého onemocnění je kladen důraz na diferenciální diagnostiku, tedy skutečnost, že jednotlivá onemocnění svými symptomy mohou imitovat onemocnění jiná.

Teoretická část obsahuje 5 kazuistik z mého působení na záchranné službě Středočeského kraje během studia. Kazuistiky přibližují práci posádek RZP a jejich diagnostické úvahy.

Zároveň jsem si zpracováváním teoretické i praktické části prohloubila své vlastní znalosti a docílila nových zkušeností. Věřím, že tato práce bude přínosem i pro další zdravotnické pracovníky, kteří se dané problematice budou chtít věnovat.

SUMMARY

The theme of my graduate essay is the differential diagnosis of acute abdominal. I chose it because the abdominal pains are frequent events. Paramedics must be able to cope with them nearly every day.

Firstly, I briefly describe the anatomy of the abdominal organs and their basic functions. These include the stomach, small and large intestines, rectum, pancreas, liver and gall-bladder. I briefly describe the anatomy of the spleen and the female genital organs, because they are related to this topic.

The next part that I discuss the basic examination methods, which are history, looking, listening, percussion and palpation. In each examination methods will be discussed issues relating to the exam of abdomen.

Next in the theoretical part I am focused on the acute abdominal disease. Acute abdomen events are divided into accident and non accident. Non accident acute abdomen events are further divided into inflammatory, bowel obstruction and bleeding into the gastrointestinal tract. Accident acute abdomen events are divided into perforating peritonitis and blood in the abdominal cavity (hemoperitoneum). Inflammatory acute abdomen events as divided. First, inflammatory events are limited to the organ. The most frequently occur to acute appendicitis, acute cholecystitis, acute pancreatitis and acute perforation of gastric or duodenal ulcer. The special chapter in the abdominal pain is an ectopic pregnancy. To acute abdomen events bowel obstruction belong mechanical ileus, neurogenic ileus and vascular ileus.

For each disease causes are discussed as well as symptoms and the principle of pre-hospital care. Finally, I describe each disease conditions that can mimic the symptoms of their disease. It is the aim of differential diagnosis on which the graduate work is focused.

The second part of the graduate essay is practical. I describe a few selected case studies, with them I met during compulsory school practice at health emergency stations.

BIBLIOGRAFIE

1. **ČIHÁK, R.;** *Anatomie 2.* 2. vyd. Praha : Grada, 2004. 470 s. ISBN 80-247-0143-X.
2. **PETROVICKÝ, P., et al.;** *Anatomie s topografií a klinickými aplikacemi. II. svazek. Orgány a cévy.* 1. vyd. Martin : Osveta, 2001. 560 s. ISBN 80-8063-045-3.
3. **ŠVÁB, J.;** *Náhlé příhody břišní.* 1. vyd. Praha : Galén, 2007. 205 s. ISBN 978-80-7262-485-0.
4. **PAVROVSKÝ, J.;** *Diagnostika náhlých příhod břišních.* 2. vyd. Praha : Avicenum, 1981. 295 s.
5. **HÁJEK, M.;** *Chirurgie pro praktické lékaře.* 2. vyd. Praha : Grada, 1995. 328 s. ISBN 80-7169-108-9.
6. **TOŠOVSKÝ, V.;** *Náhlé příhody břišní u dětí – včasná diagnostika.* 2. vyd. Praha : Grada, 1996. 304 s. ISBN 80-7169-094-5.
7. **SIEGENTHALER, W., et al.;** *Diferenciální diagnostika vnitřních chorob.* 1. vyd. Praha : Aventinum, 1995. 946 s. ISBN 80-85277-40-9.
8. **COLLINS, R. D.;** *Diferenciální diagnostika prvního kontaktu.* 2. české vyd. Praha : Grada, 2007. 578 s. ISBN 978-80-247-0897.
9. **POKORNÝ, J.;** *Urgentní medicína.* 1. vyd. Praha : Galén, 2004. 547 s. ISBN 80-7262-259-5.
10. **BYDŽOVSKÝ, J.;** *Diferenciální diagnostika nejčastějších symptomů.* 1. vyd. Praha : Triton, 2010. 143 s. ISBN 978-80-7387-352-3.
11. **DRÁBKOVÁ, J.;** *Akutní stavy v první linii.* 1. vyd. Praha : Grada, 1997. 330 s. ISBN 80-7169-238-7.